

ODONTOPEDIATRÍA

Patología asociada a la erupción

Prof. Estibaliz Rámila Sánchez



- Las alteraciones consecuencia de la erupción dental pueden no tener apenas importancia o ser severas y necesitar un tratamiento multidisciplinario.
- La patología más frecuentemente asociada a la erupción dental suele ocasionar pequeñas molestias sistémicas de fácil solución. Suelen acompañar más a la dentición temporal.



- Los cuadros clínicos más frecuentes son:

- Irritabilidad
- Febrícula
- Dermatitis del pañal
- Hipersalivación
- Patología de la mucosa
 - Quistes de erupción
 - Pericoronaritis
 - Hematoma de erupción
 - Opérculos
 - Gingivitis marginal



ERUPCIÓN DIFÍCIL

- Se puede denominar de esta manera a todo el conjunto de signos y síntomas antes descritos, que acompaña a la erupción dental.
- Algunos niños se ven más afectados.
- Síntomas y signos:
 - Hipersalivación
 - Irritables
 - Se llevan los dedos a la boca
 - Mayor inquietud




ERUPCIÓN DIFÍCIL

- En algunos casos aparecen también síntomas sistémicos:
 - Fiebre
 - Diarrea
 - Irritabilidad general
 - Llanto
 - Somnolencia
 - Menor apetito
 - Mayor sed



ERUPCIÓN DIFÍCIL

- El tratamiento de este cuadro consiste en:
 - Local
 - Mordedores
 - Anestésicos tópicos
 - Sistémico
 - Analgésicos orales
 - Hipnótico sedantes (ayuda a dormir)



Twister
Azure Blue & Spring Green

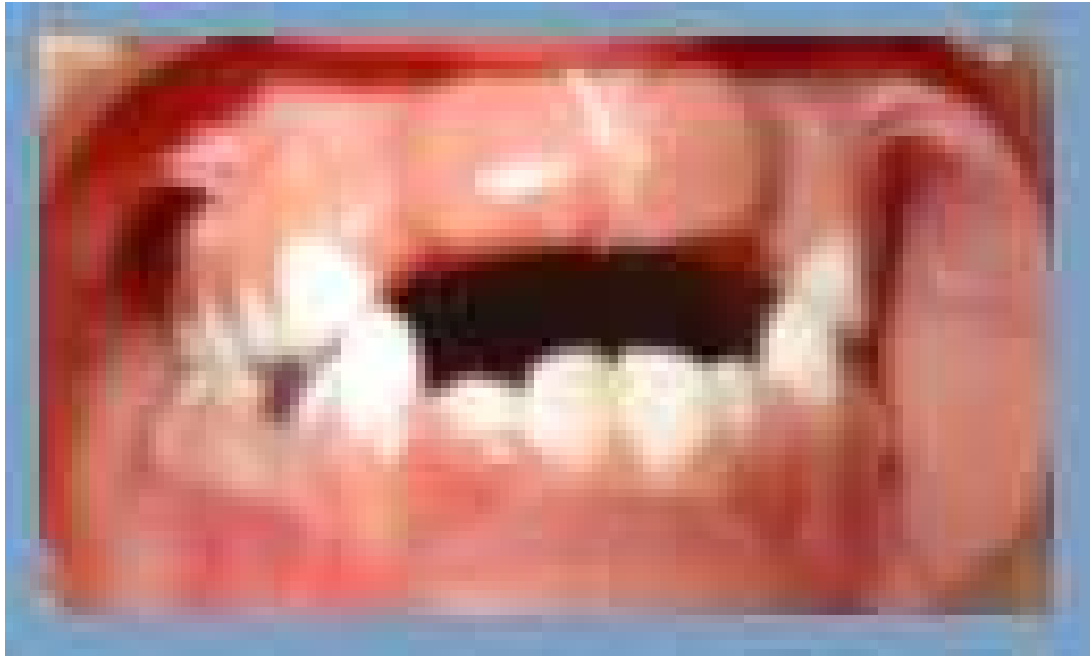


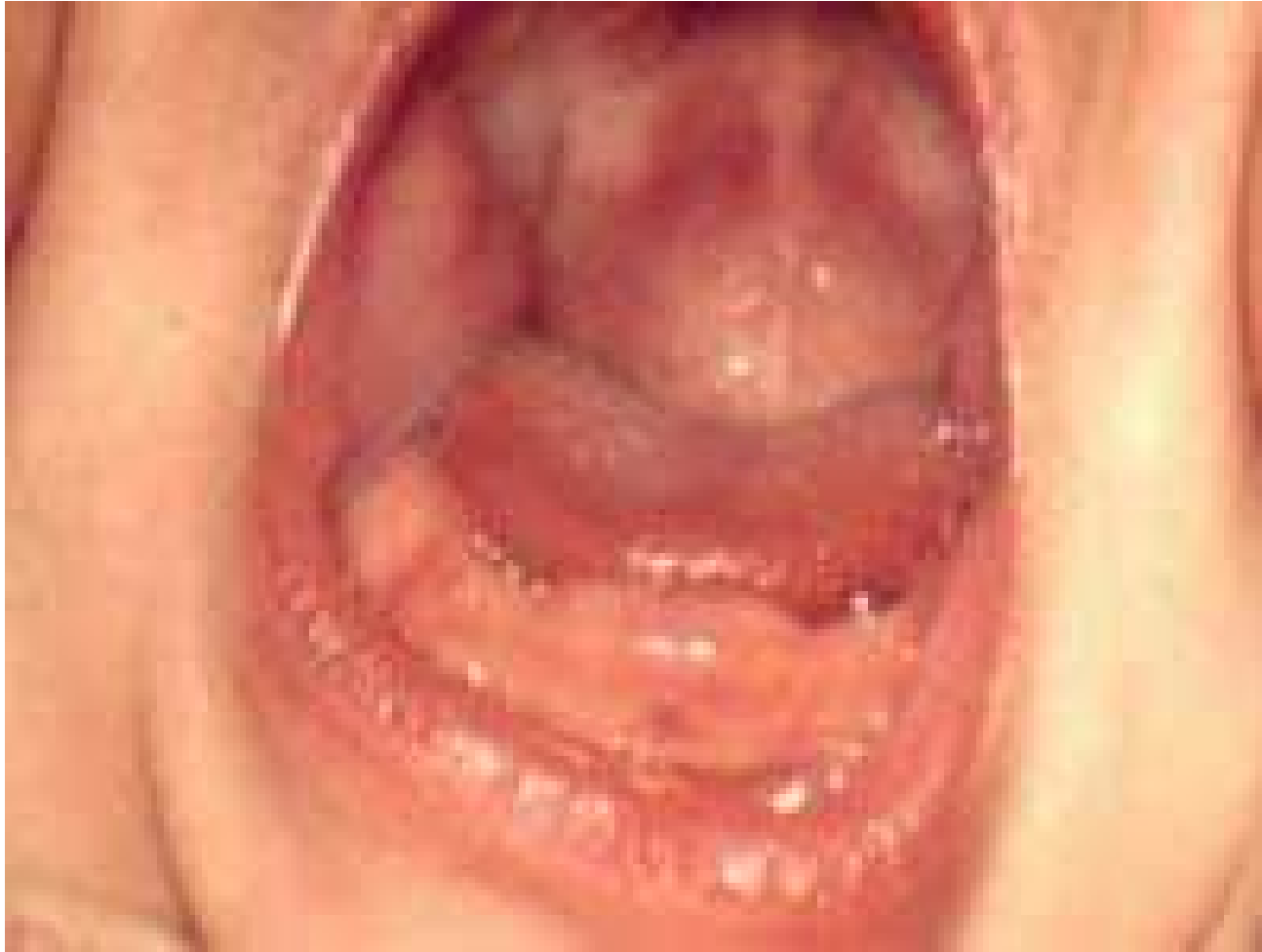Twister
Flamingo & Cranberry

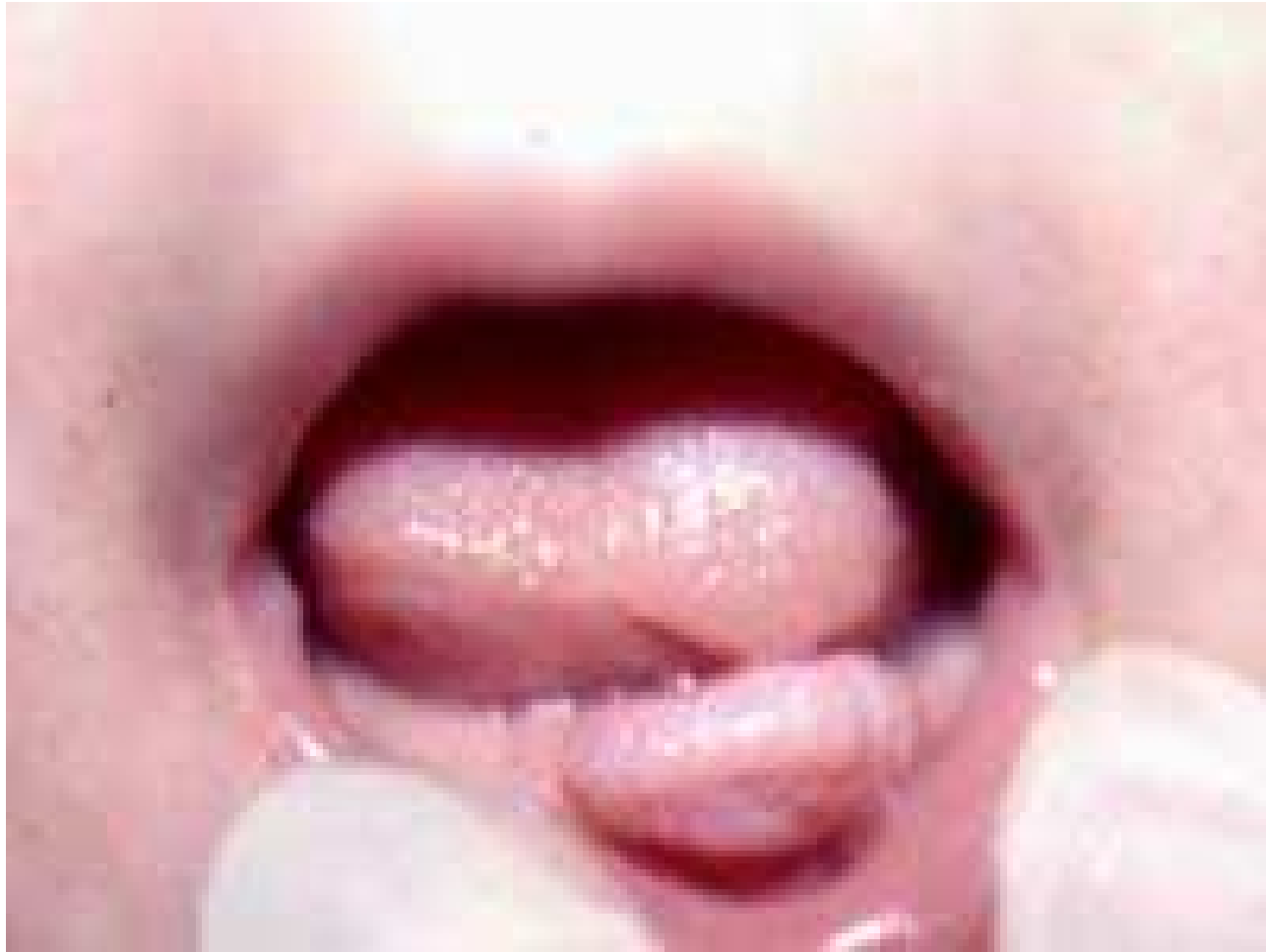


QUISTE DE ERUPCIÓN

- Aumento del volumen en la zona donde debe emerger un diente.
- Más frecuentes en la arcada inferior.
- Se trata de una acumulación de líquido por lo que al tacto es blando y fluctuante.
- Suelen desaparecer en poco tiempo en el momento en que aparece el diente en boca.
- En estos casos sólo se requiere un control evolutivo.
- Si adquieren un tamaño excesivo o hay una infección de la zona hay que drenarlos y pautar la aplicación de geles con digluconato de clorhexidina.









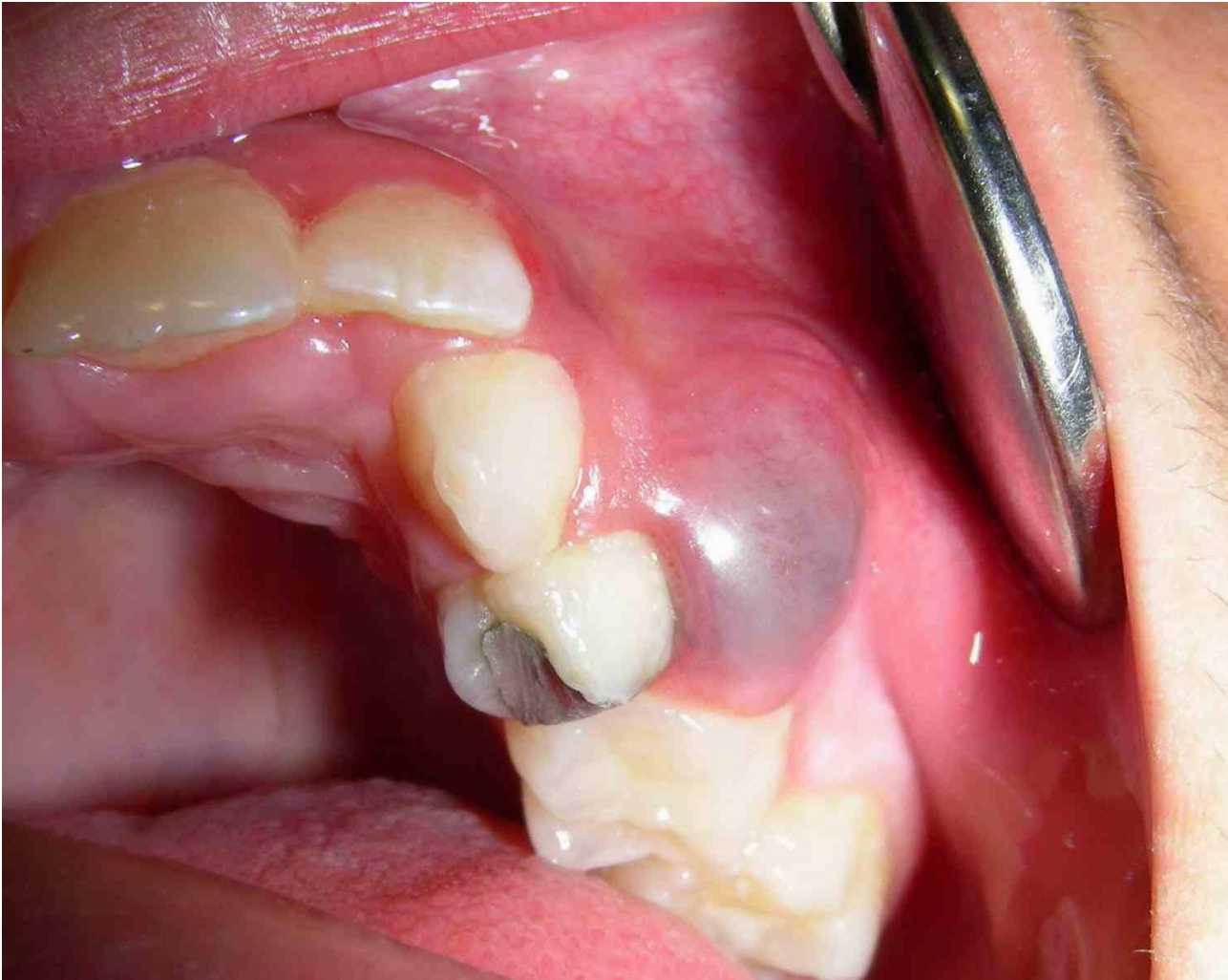
HEMATOMA DE ERUPCIÓN

- Aparece un hematoma unas semanas antes de que se observe el diente en boca, justo en la zona de erupción.
- Desde un punto de vista de anatomía patológica, se trata de un quiste que llena de sangre el espacio folicular, lo dilata y provoca una elevación azulada del tejido. Este se enrojece por irritación y se observa una mucosa tumefacta.



HEMATOMA DE ERUPCIÓN

- Generalmente este proceso cede sin tratamiento.
- El tratamiento consiste en drenaje y aplicación tópica de gel con clorhexidina si el tamaño es excesivo o aparece infección.
- Es más frecuente en la erupción de molares, sobre todo de segundos molares temporales y primer molar definitivo.





GINGIVITIS MARGINAL

- Ligero enrojecimiento e inflamación de la encía provocado por el diente al perforarla.
- El tratamiento consiste en la eliminación adecuada de la placa dental mediante el cepillado para prevenir la aparición de una gingivitis verdadera.



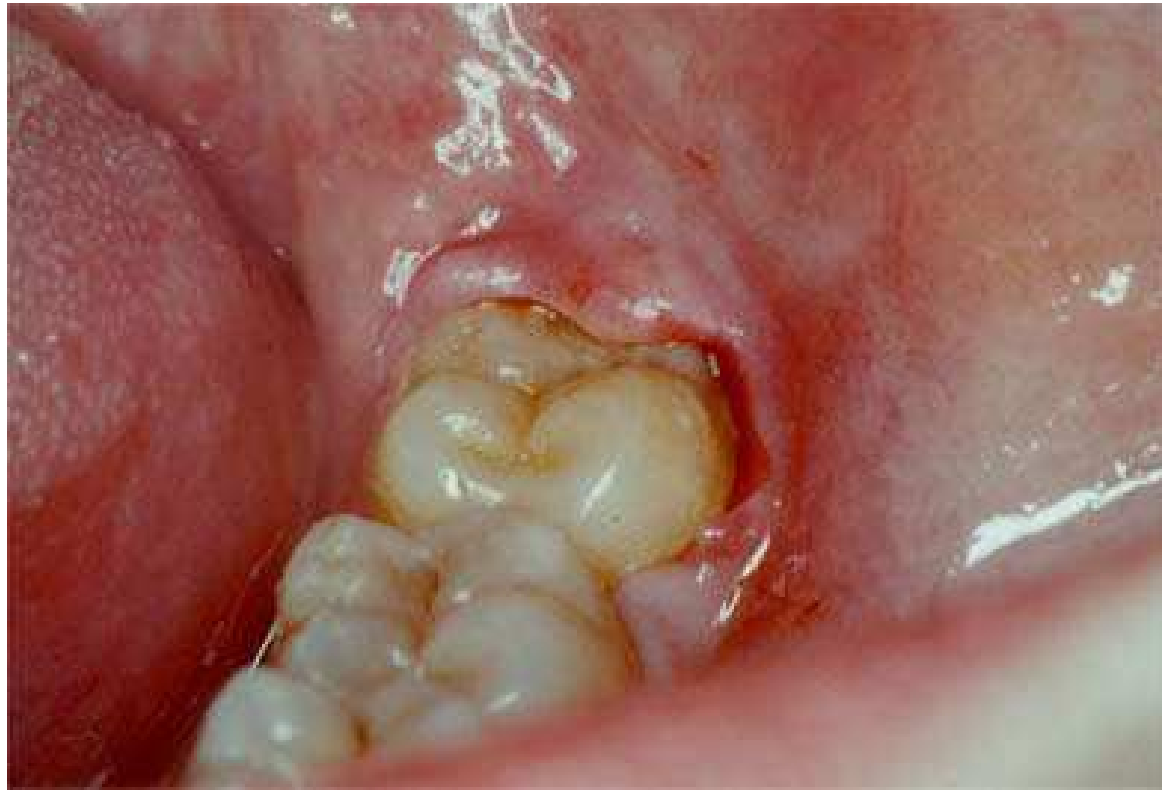OPÉRCULOS

- Son restos de la cubierta mucosa de los maxilares que persisten a modo de lóbulo tras la erupción de un diente.
- Son más frecuentes en ocluso-distal de los molares.
- Si no se asocia patología a ellos se debe dejar que desaparezcan poco a poco.
- Si se irritan durante la masticación, se ulceran y/o inflaman, puede ser necesaria su extirpación.



PERICORONARITIS


- Inflamación y frecuentemente infección de la mucosa que rodea la corona de un diente en erupción.
- Son más frecuentes en los terceros molares permanentes.
- Se trata de un cuadro muy doloroso.
- El tratamiento será local y sistémico.



ALTERACIONES EN LA CRONOLOGÍA DE LA ERUPCIÓN DENTAL

ERUPCIÓN NORMAL ARCADA INFERIOR


<i>Diente</i>	<i>Edad en meses</i>
Incisivo central	7-7 1/2
Incisivo lateral	12
Canino	19
1º Premolar	16
2º Premolar	25 1/2



ALTERACIONES EN LA CRONOLOGÍA DE LA ERUPCIÓN DENTAL

ERUPCIÓN NORMAL ARCADA SUPERIOR

<i>Diente</i>	<i>Edad en meses</i>
Incisivo central	9 1/2
Incisivo lateral	10 1/2-11
Canino	19
1º Premolar	15
2º Premolar	27



ALTERACIONES EN LA CRONOLOGÍA DE LA DENTICIÓN TEMPORAL

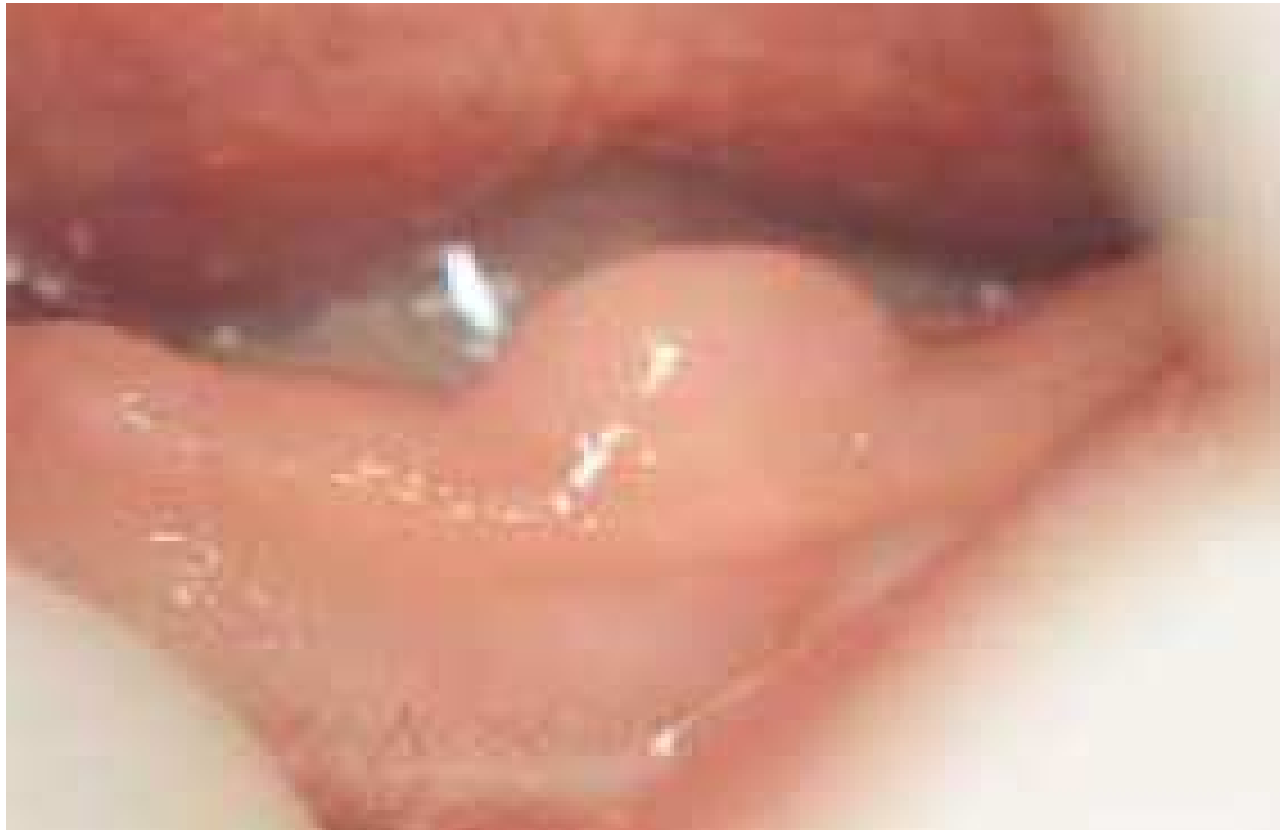
EMERGENCIA DENTARIA PRECOZ

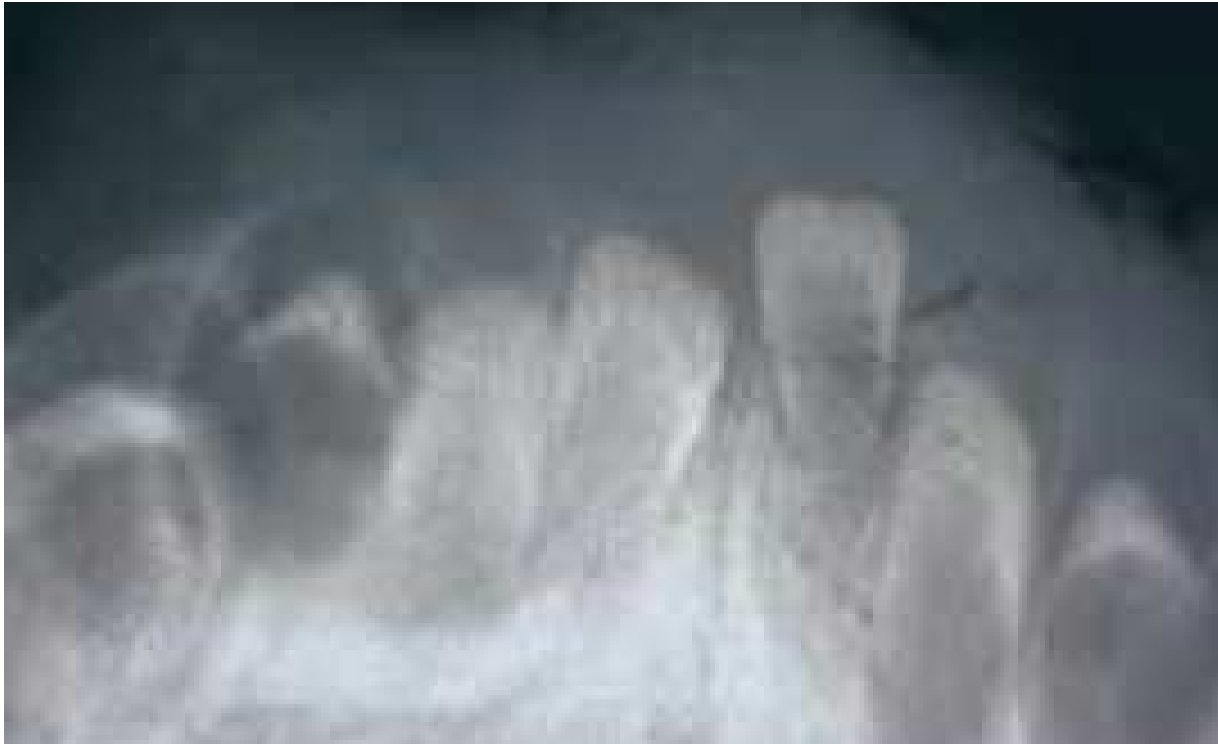
- Se denomina así cuando algún diente erupciona antes del tercer mes de vida.
- Dientes natales y neonatales



DIENTES NATALES Y NEONATALES

- Dientes natales: están en el momento del nacimiento
- Dientes neonatales: erupcionan en los primeros 30 días de vida.
- Los dientes neonatales son siempre dientes maduros que erupcionan 6 meses antes de lo normal.
- Los dientes natales pueden ser maduros o inmaduros.

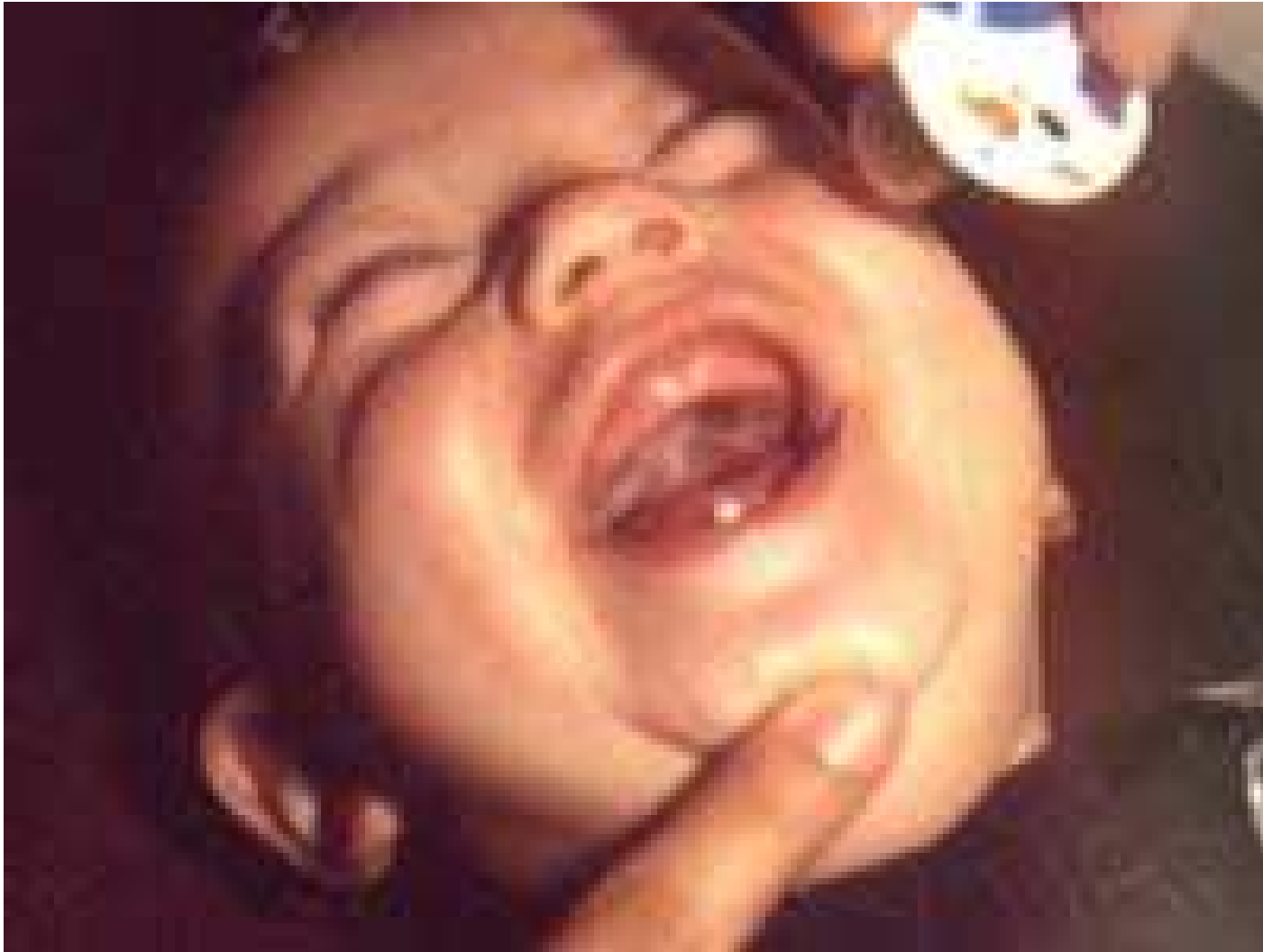





DIENTES NATALES Y NEONATALES

- Dientes maduros son los que erupcionan en el lugar que les corresponde. No causan ningún problema salvo por la lactancia y que suelen presentar mayor o menor movilidad, según el grado de maduración radicular.
- Si no se mueven mucho es mejor conservarlos porque la raíz se desarrollará y la inserción mejorará con el tiempo.
- Sería interesante hacer Rx para comprobar si se trata de un supernumerario o no a la hora de valorar su extracción.
- Suelen existir antecedentes familiares.

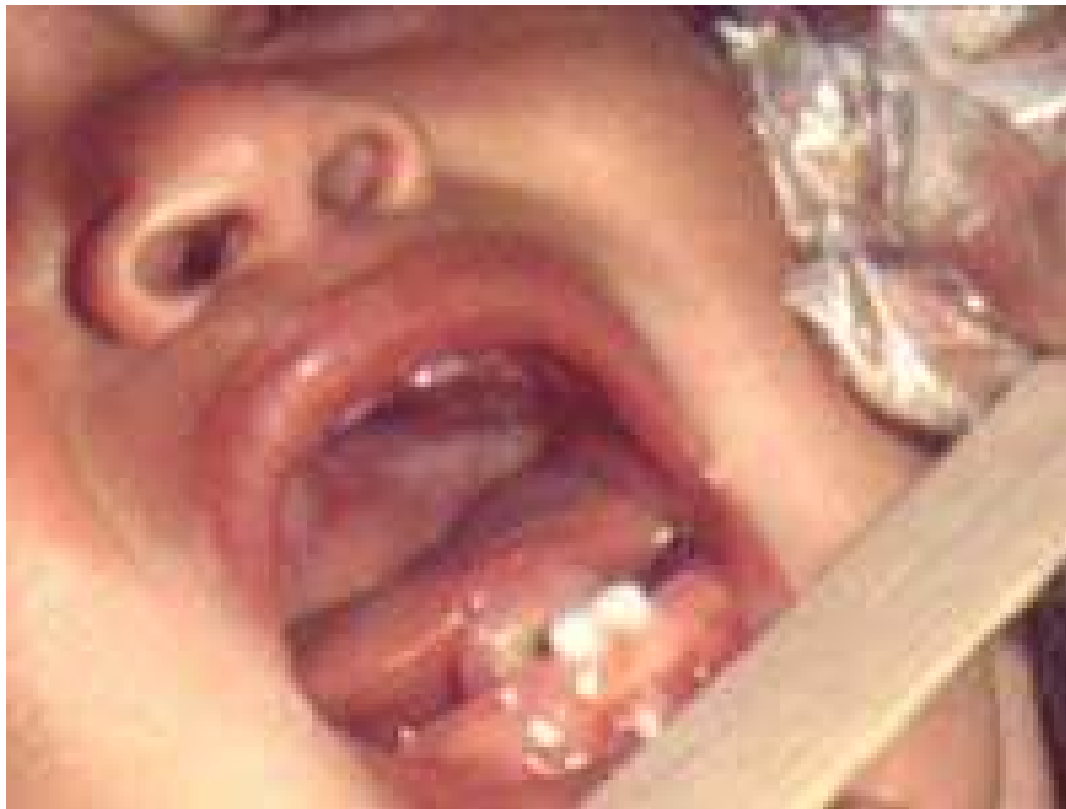



* ENFERMEDAD DE RIGAFEDE

- Lesión ulcerosa localizada en la porción ventral de la punta de la lengua, provocada por el roce con el borde cortante de los dientes natales y neonatales.
- Inicialmente debe tratarse con antisépticos locales para impedir infecciones secundarias

* ENFERMEDAD DE RIGI- FEDE





QUISTES DE INCLUSIÓN

- Zonas blanquecinas o grisáceas que aparecen en la mucosa alveolar, que a simple vista pueden parecer dientes.
- Generalmente están presentes en el nacimiento por lo que hay que hacer diagnóstico diferencial con los dientes natales.
- No necesitan tratamiento.
- Se diferencian:
 - Perlas de Epstein
 - Nódulos de Böhn
 - Quistes epiteliales



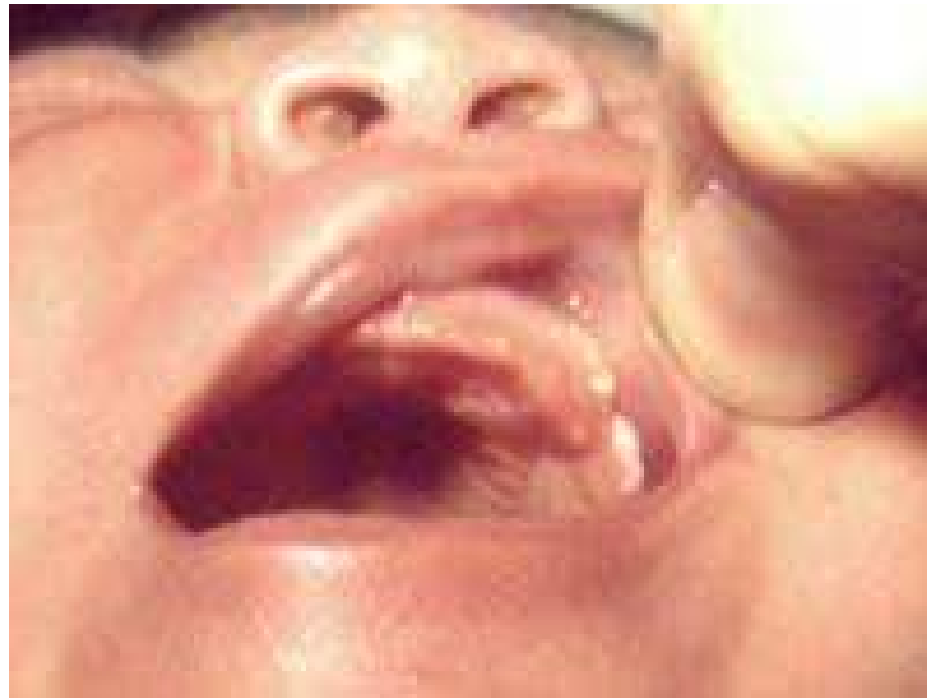
1.- PERLAS DE EPSTEIN

- Restos de tejidos epiteliales que se localizan a lo largo del rafe palatino, en la unión del paladar duro y blando.
- No requieren tratamiento y desaparecen con el tiempo.



2.- NÓDULOS DE BOHN

- Restos de tejido, generalmente mucoso, que se localizan en el reborde alveolar más por vestibular que por lingual.
- A veces pueden aparecer en el paladar, pero no en el rafe.
- Pueden confundirse con dientes en erupción.
- Desaparecen espontáneamente.






3.-QUISTES EPITELIALES

- Restos de la lámina dental que dan lugar a pequeños quistes situados en la cresta gíngivo-alveolar de las arcadas.
- Suelen ser pequeños y desaparecen con el tiempo.



ERUPCIÓN PRECOZ EN DENTICIÓN PERMANENTE

- Se denomina erupción precoz cuando el diente aparece antes de su momento o cuando aparece sin haber formado la mitad de su raíz.
- Puede tratarse de un cuadro:
 - General: afecta a la totalidad de los dientes
 - Local: afecta a uno o varios dientes



ERUPCIÓN PRECOZ EN DENTICIÓN PERMANENTE: GENERAL - ETIOLOGIA

- Alteraciones endocrinológicas
 - Cursan con aumento de la secreción hormonal
 - Hipertiroidismo
 - Aumento de la hormona del crecimiento
- Idiopática
- Patrón familiar



ERUPCIÓN PRECOZ EN DENTICIÓN PERMANENTE: LOCAL - ETIOLOGIA

- Pérdida prematura del temporal por caries traumatismo
- Aumento local de la vascularización (angiomas)
- Idiopática



ERUPCIÓN TARDÍA – DENTICIÓN TEMPORAL

- Se considera así cuando ningún diente ha erupcionado al finalizar el mes 13.
- Dentro de la variabilidad normal que existe en la erupción dental, existen factores generales y locales que retrasan la cronología eruptiva.
 - Herencia- Patrón familiar
 - Alteraciones sistémicas (endocrinas, procesos infecciosos importantes)
 - Causas idiopáticas



ERUPCIÓN TARDÍA – DENTICIÓN DEFINITIVA

- General: afecta a todos o la mayoría de los dientes
 - Alteraciones endocrinológicas que cursan con déficit hormonal
 - Hipotiroidismo
 - Hpopituitarismo
 - Hipoparatiroidismo



ERUPCIÓN TARDÍA – DENTICIÓN DEFINITIVA

- General: afecta a todos o la mayoría de los dientes
 - Alteraciones cromosómicas y síndromes
 - Síndrome de Down
 - Disóstosis cleidocraneal
 - Acondroplasia
 - Displasia ectodérmica
 - Síndrome de Gardner



ERUPCIÓN TARDÍA – DENTICIÓN DEFINITIVA

- General: afecta a todos o la mayoría de los dientes
 - Hipovitaminosis D
 - Patrón familiar
 - Idiopática



ERUPCIÓN TARDÍA – DENTICIÓN DEFINITIVA

Local:

- Pérdida prematura del temporal con la raíz del permanente sucesor sin desarrollar suficientemente.
- Formación tardía del germen permanente.
- Anquilosis del diente temporal
- Secuestro eruptivo



SECUESTRO ERUPTIVO

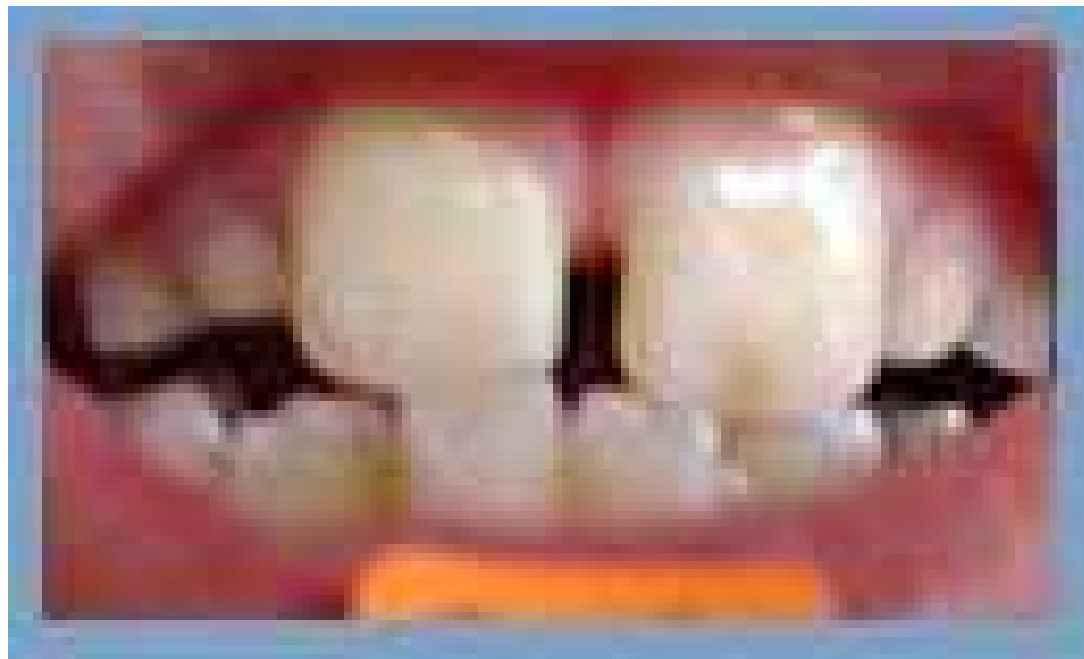
- Es más frecuente en la erupción del primer molar definitivo.
- Se trata de una pequeña lámina ósea que queda atrapada entre las cúspides del molar.
- No tiene importancia.

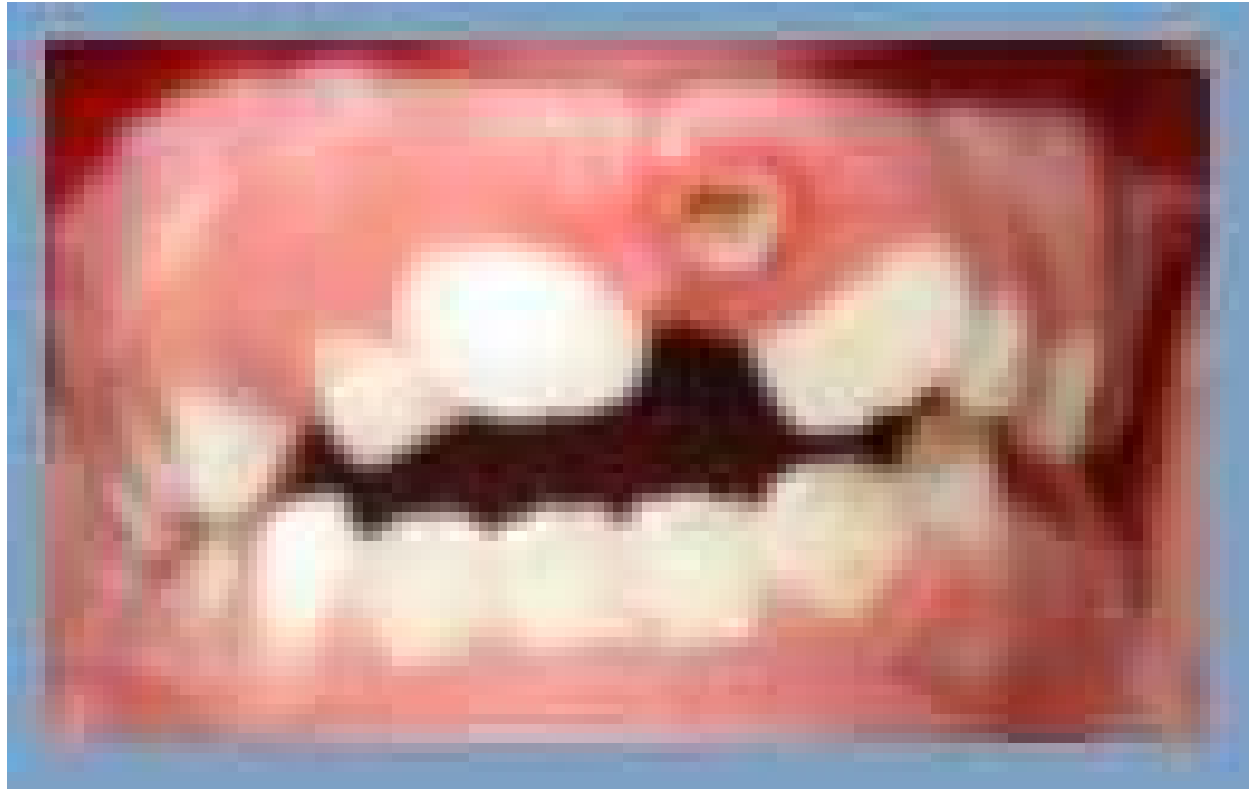

ERUPCIÓN TARDÍA – DENTICIÓN DEFINITIVA

Local:


- Erupción ectópica del diente permanente
- Malposición del germen
- Dientes supernumerarios
- Alteraciones del tamaño dientes-maxilares
- Patología tumoral (odontomas)
- Malformaciones dentarias







eman ta zabal zazu



Universidad
del País Vasco

Euskal Herriko
Unibertsitatea