





KASU KLINIKOEN EBAZPENA SAILKAPEN BERRIA KONTUAN HARTURIK




Kasu kliniko 1

Egileak: Aguirre-Zorzano LA, Estefanía-Fresco R, Fernández-Jiménez A, García-De-La-Fuente AM

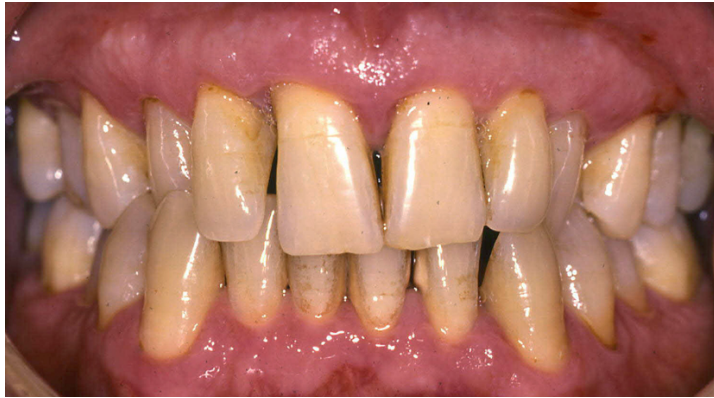Dokumentazioa aztertu ondoren, ebidentzia zientifikoa erabiliz, determinatu:

-  Hasierako diagnostikoa
-  Diagnostiko diferentziala
-  Azken diagnostikoa
-  Tratamendu-plana

Aztertu hurrengo dokumentuak:

-  Argazki eta datu klinikoak
-  Segida erradiologikoa
-  Periodontograma

1. Kasu klinikoa



Datu klinikoak

Gizona

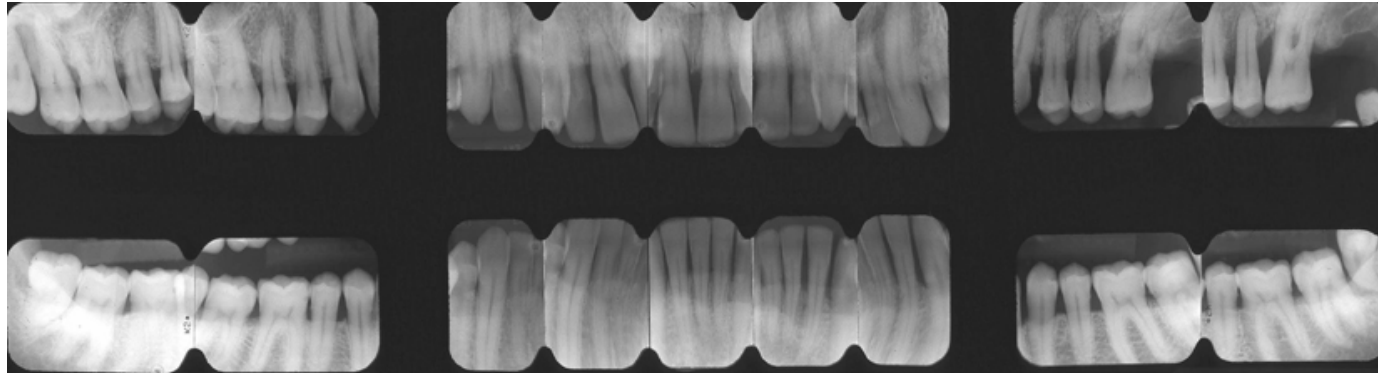
Adina: 48 urte

Pazientea lehengo aldiz kontsultara dator

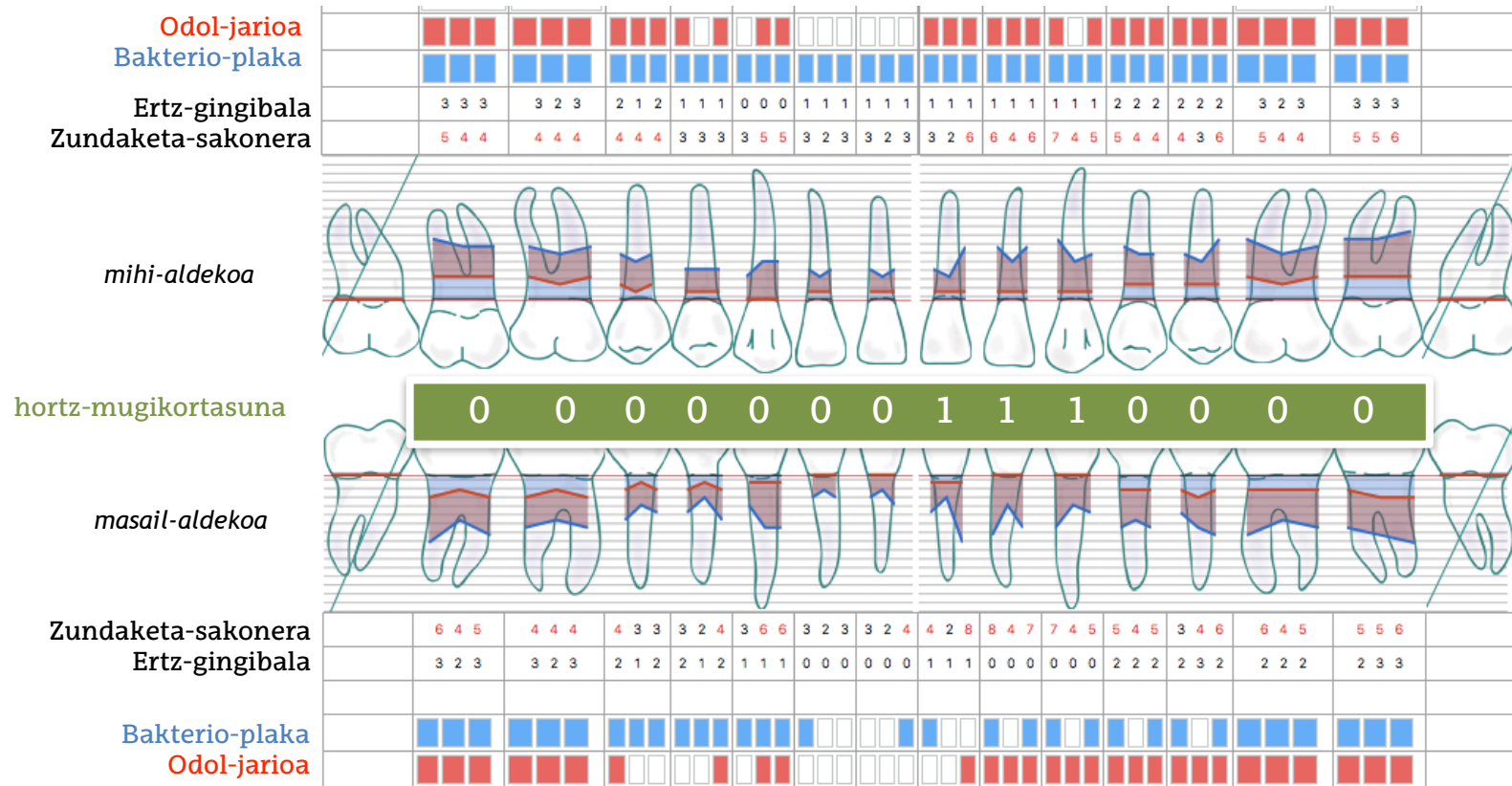
Kontsultaren zergatia: "Hortz bat mugitzen zait"

Aurrekariak: Ez daude

Gaixotasun sistemikoak: EZ



1. Kasu klinikoa: Periodontograma: beheko-aldekoa



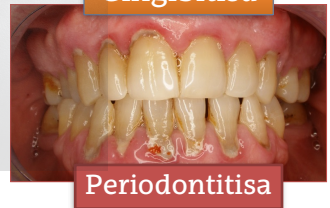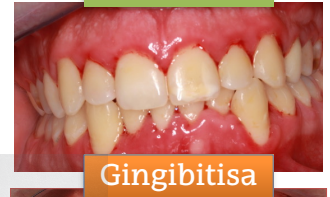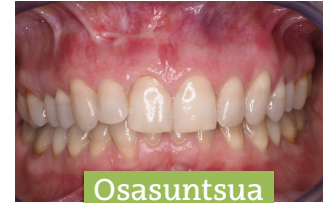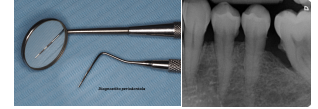Odoltze-indizea: % 75

Plaka-indizea: % 84



Diagnostikoa egiteko funtsezko urratsak

1. Zehaztu pazientea osasunean dagoen ala, alderantziz, gingibitisa edo periodontitisa izateko susmagarria den
2. Zehaztu gingibitisaren kasua izateko irizpideak betetzen dituen
3. Zehaztu periodontitisaren kasua izateko irizpideak betetzen dituen
4. Zehaztu eta ezberdindu periodontitisaren faseak
5. Zehaztu eta ezberdindu periodontitisaren graduak
6. Zehaztu pazienteak bestelako gaixotasun periodontal edo/ eta periinplantariorik duen



- ▶ “Periodontograma SEPA online”. <http://sepa.es/periodontograma/index.html>;