

# Gaixotasun periinplantarioak

***Egileak:*** Aguirre-Zorzano LA, Estefanía-Fresco R, Fernández-Jiménez A, García-De-La-Fuente AM

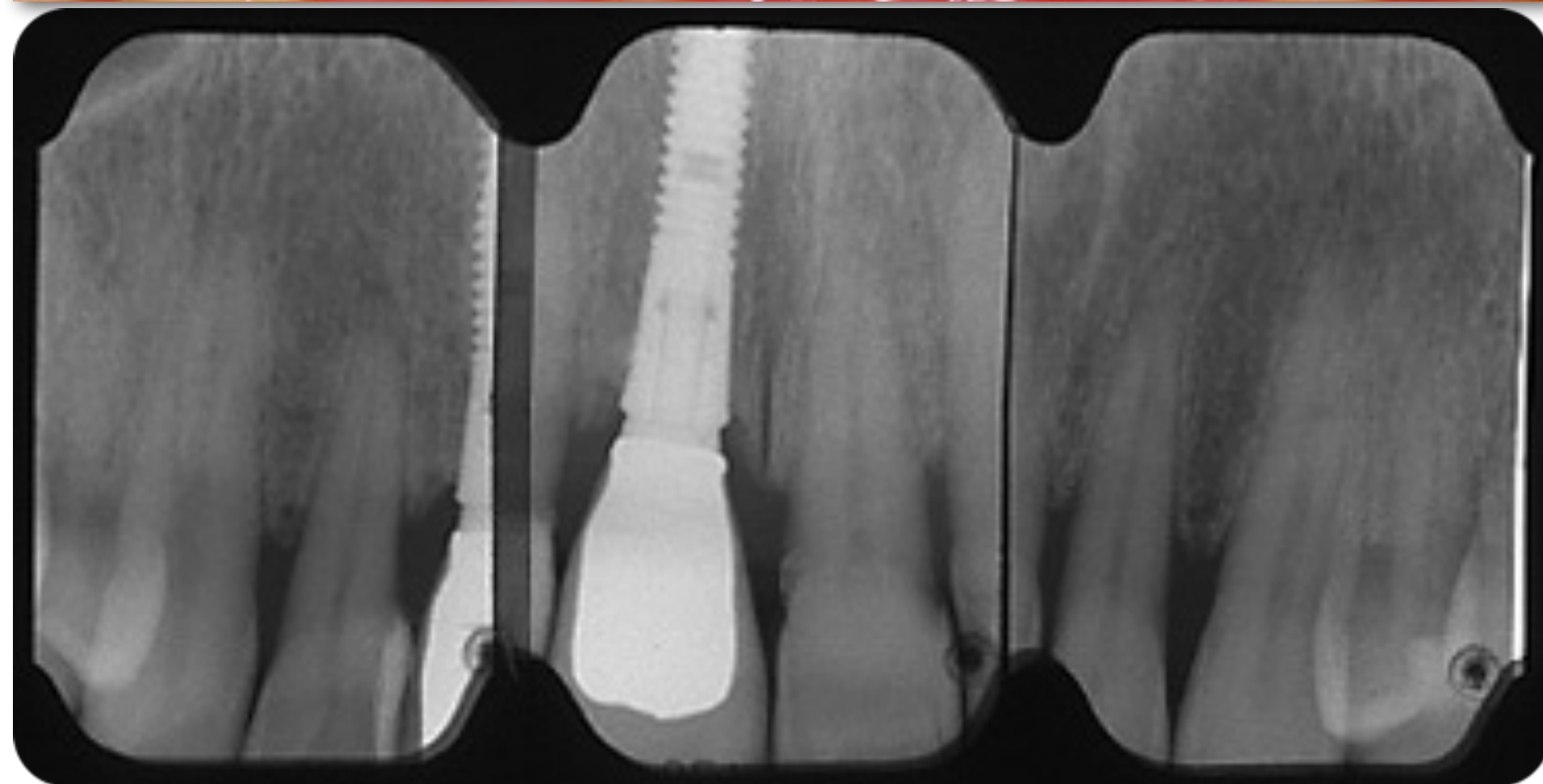
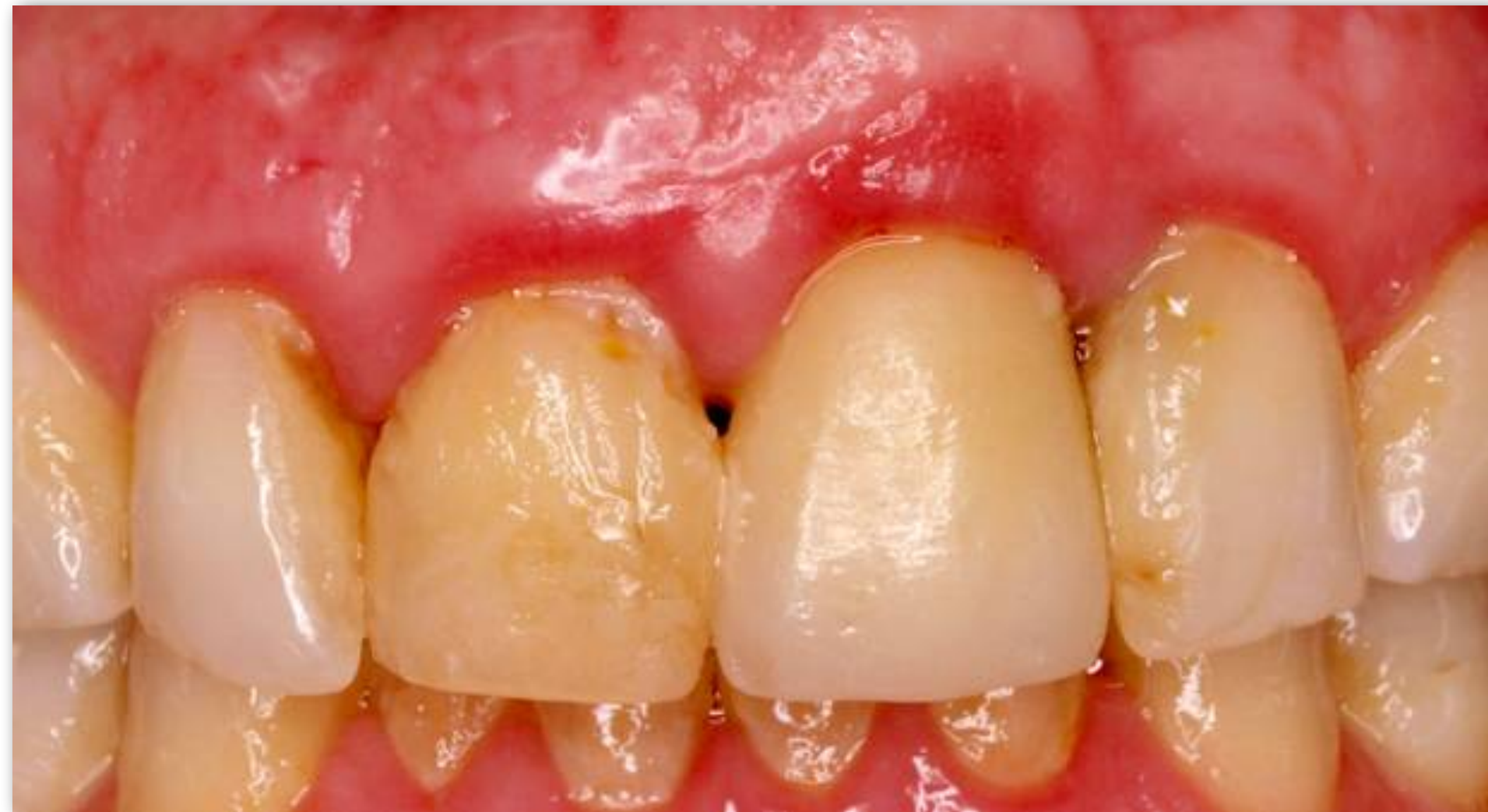

<p><b>Osasun periodontala eta gaixotasun gingibalak</b></p>	<p><b>Periodontitisa</b></p>	<p><b>Periodontoari erasaten dioten beste egoerak</b></p>	<p><b>Gaixotasun periinplantarioak</b></p>
<p>Osasun gingibal eta periodontala</p>	<p>Gaixotasun periodontal nekrosiarrak</p>	<p>Txertatzeko ehun periodontalei erasaten dioten gaixotasun edo egoera sistemikoak</p>	<p>Osasun periinplantarioa</p>
<p><i>Biofilm</i>-arekin lotutako gingibitisa</p>	<p>Periodontitisa</p>	<p>Abzesu periodontalak eta lesio endoperiodontalak</p>	<p>Mukositis periinplantarioa</p>
<p><i>Biofilm</i>-arekin ez lotutako gaixotasun gingibalak</p>	<p>Periodontitisa, gaixotasun sistemiko baten manifestazio bezala</p>	<p>Lesio mukogingibalak</p> <p>Indar oklusal traumatikoak</p> <p>Protesi eta hortzarekin lotutako faktoreak</p>	<p>Periinplantitisa</p> <p>Ehun periinplantario bigun eta gogorren gabeziak</p>

2. taula. Gaixotasun periodontal eta periinplantarioen sailkapen berria (AAP & EFP 2018)

Caton et al. 2018

# Mukositis periinplantarioa

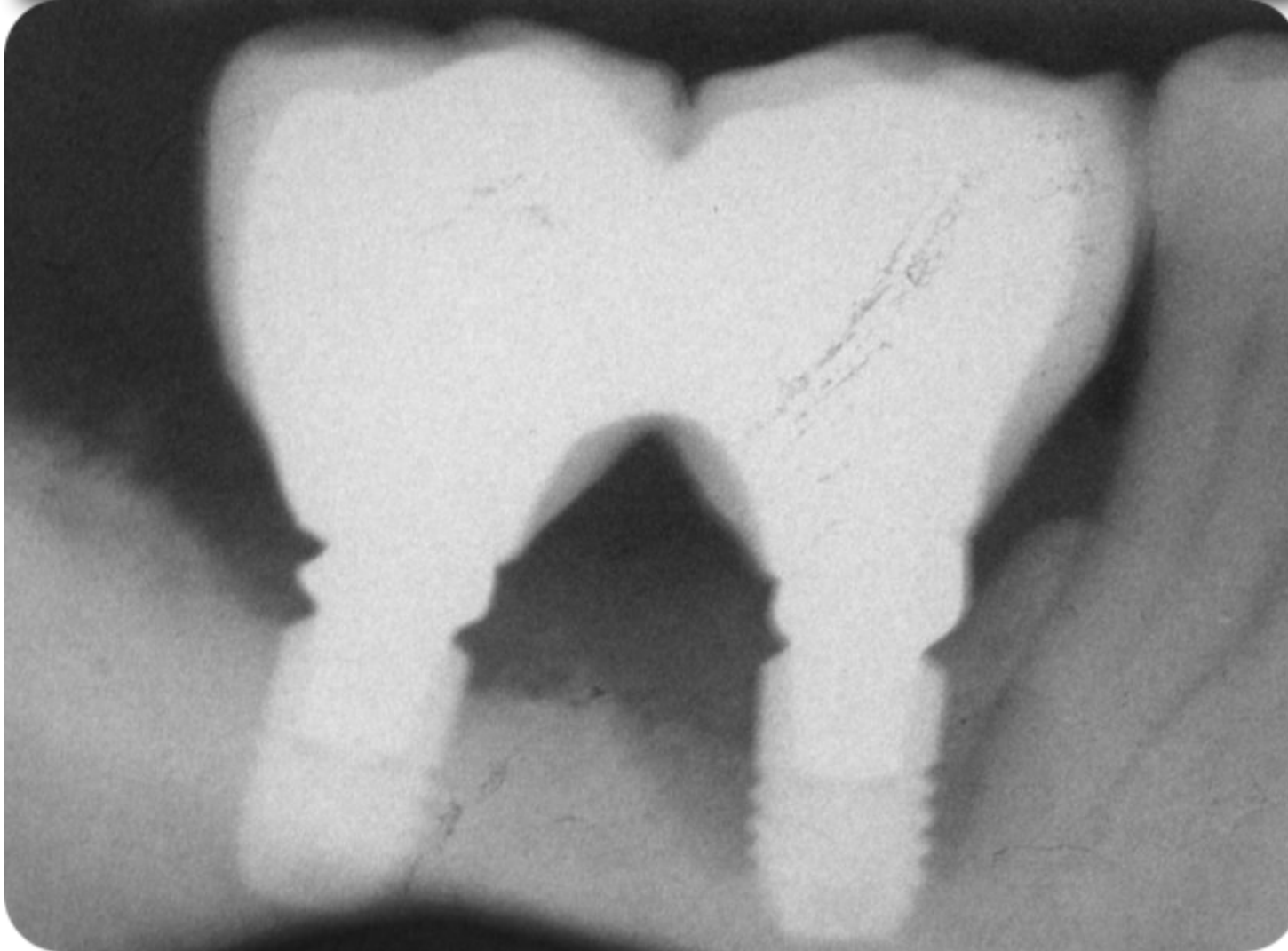
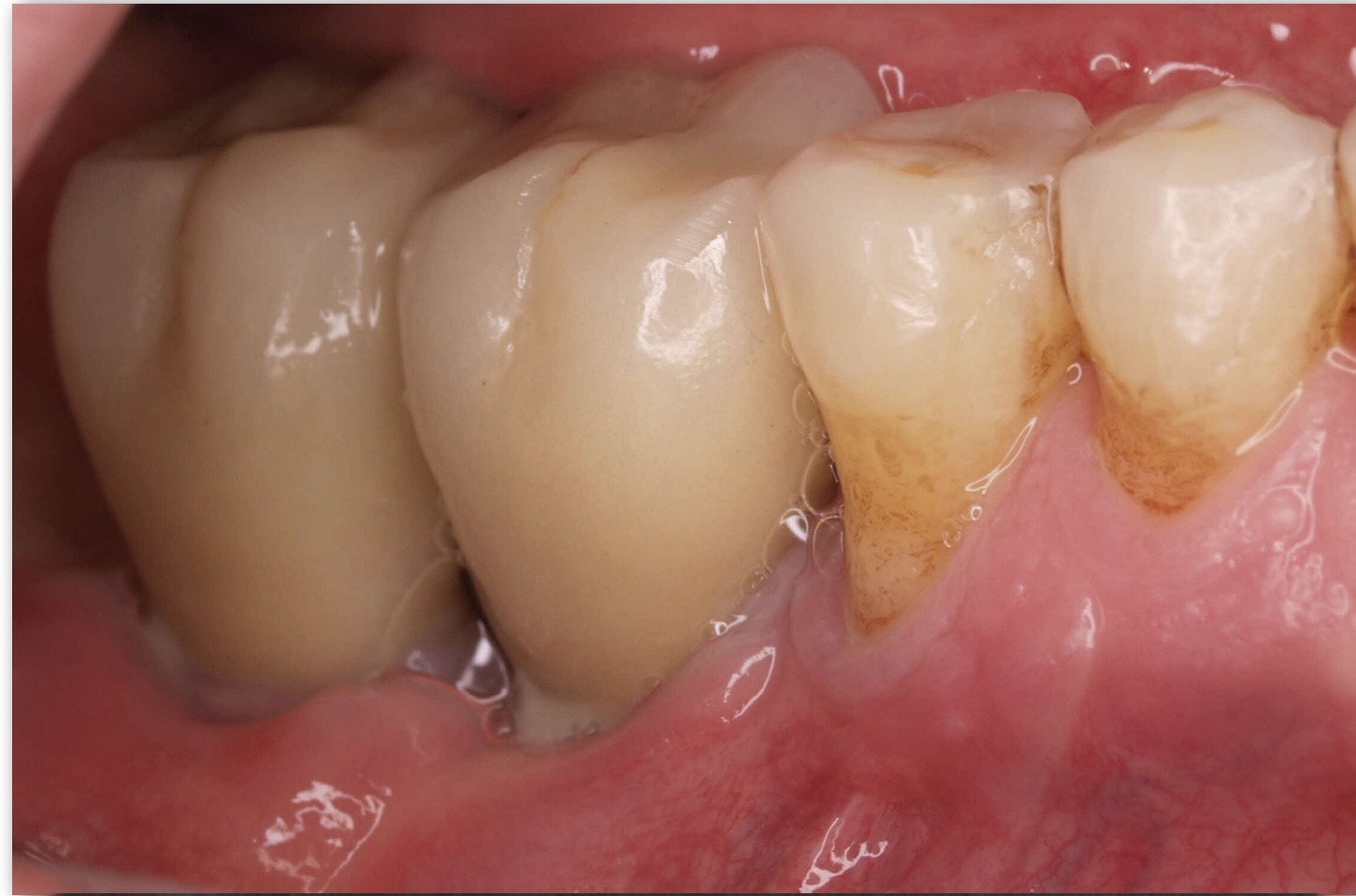
Inplante-inguruko mukosaren hanturazko lesioa, hezur marjinalaren galera progresiborik gabe

**Itzulgarria**

*Heitz-Mayfield & Salvi 2018*

# Periimplantitisa



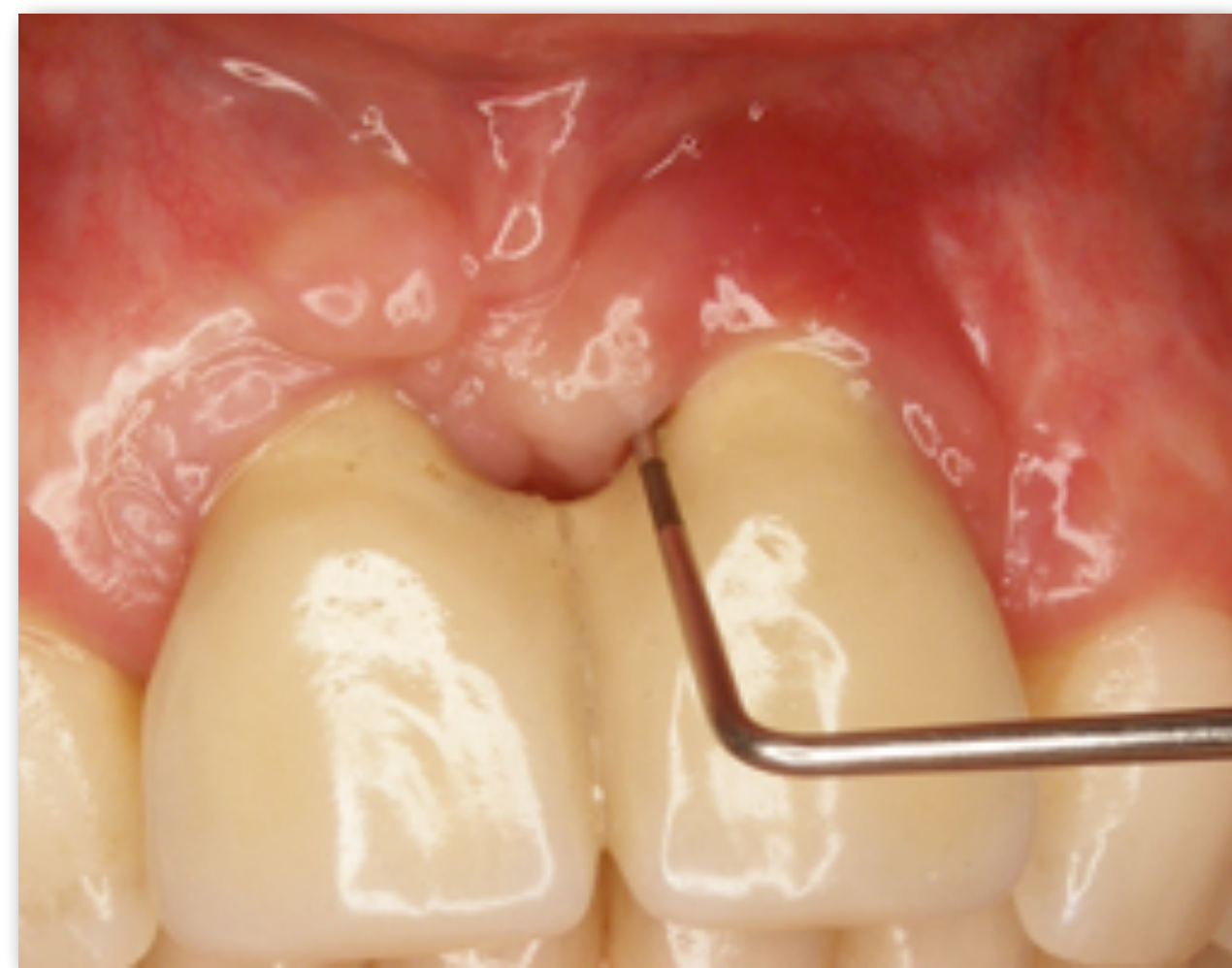
Inplante-inguruko ehunetan, plakarekin lotutako baldintza patologikoa:

- Ehun konektiboan: hantura
- Hezur-galera progresiboa

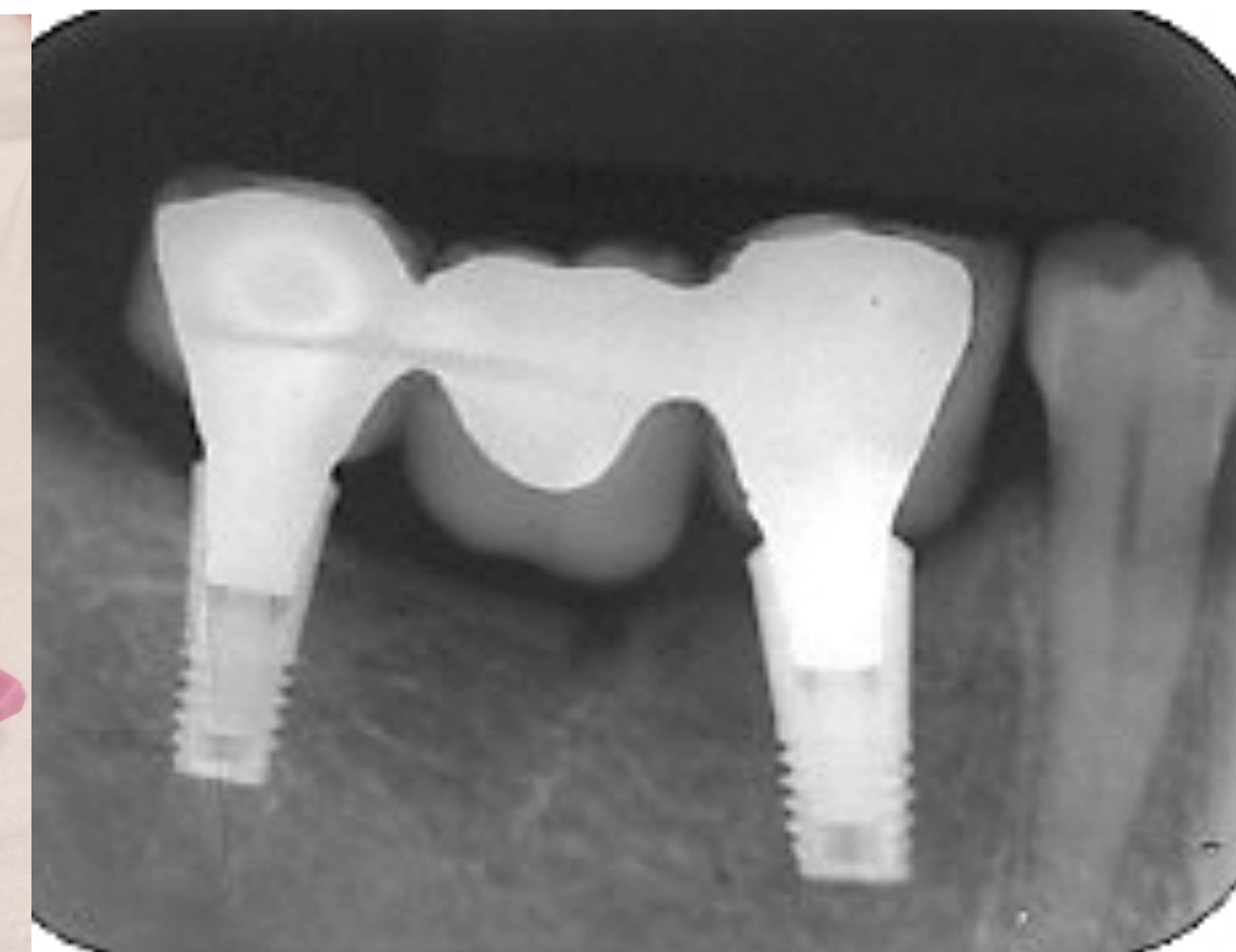
## Erreferentzia-puntua: protesia jartzeko unean

*Heitz-Mayfield, 2008*

Zundaketa



Erradiografia



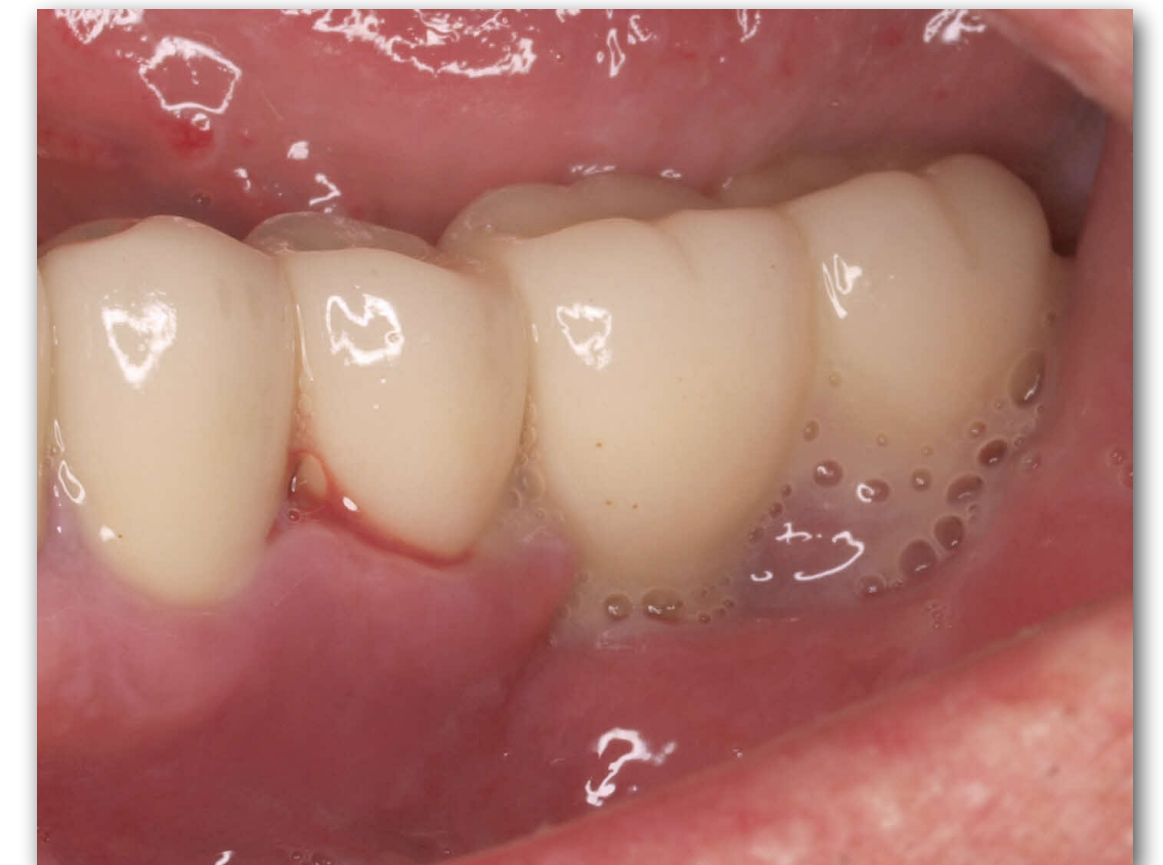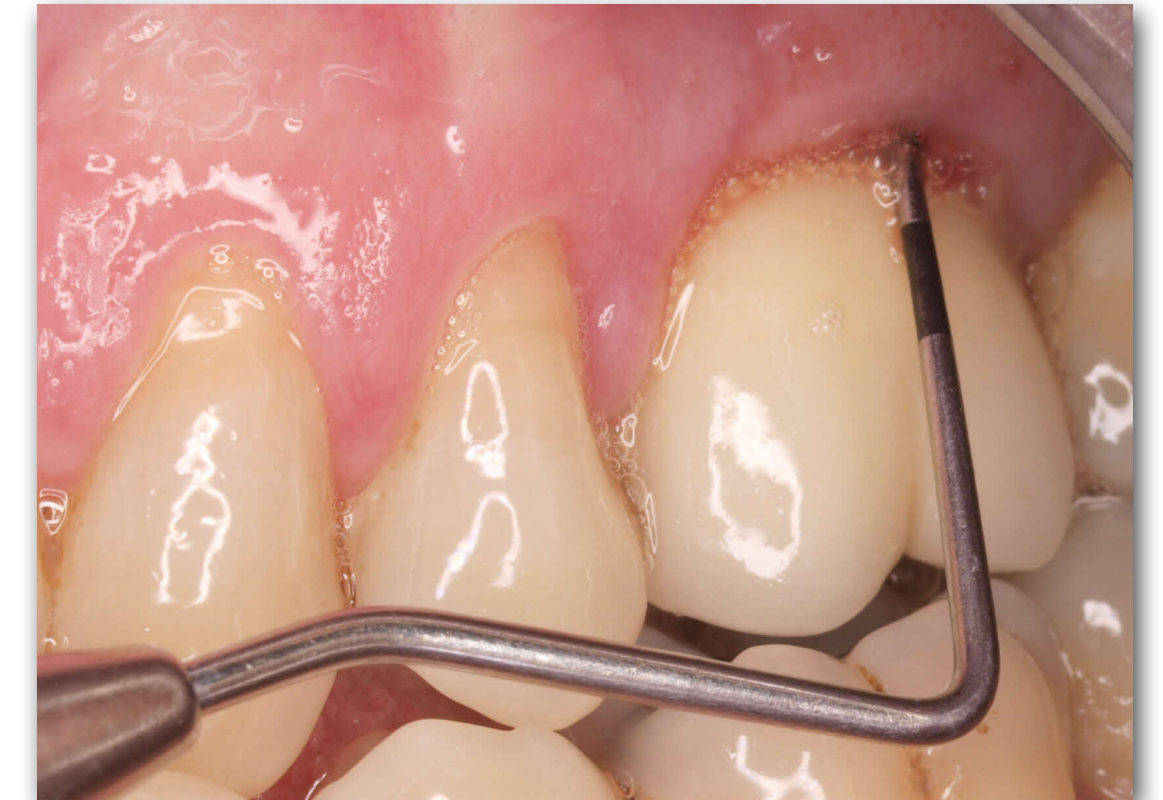## Une horretatik aurrera, zer egin behar dugu?

### Miaketa klinikoa

Bakterio-plaka indize orokorra eta *biofilm*-aren presentzia inplanteetan jaso

Gutxienez, urtean behin:

- Inplanteen azterketa bisuala: hanturazko zantzu eta sintomak
- Zundaketa:
  - Odoltzea zundatzerakoan: puntu lokal bat (lesio traumatikoaren ondorioa izan daiteke) vs. odoltze ugari (odol-marra edo odol-tanta agertzen bada, hantura lesioa adierazten du)
  - Zorne-jarioa


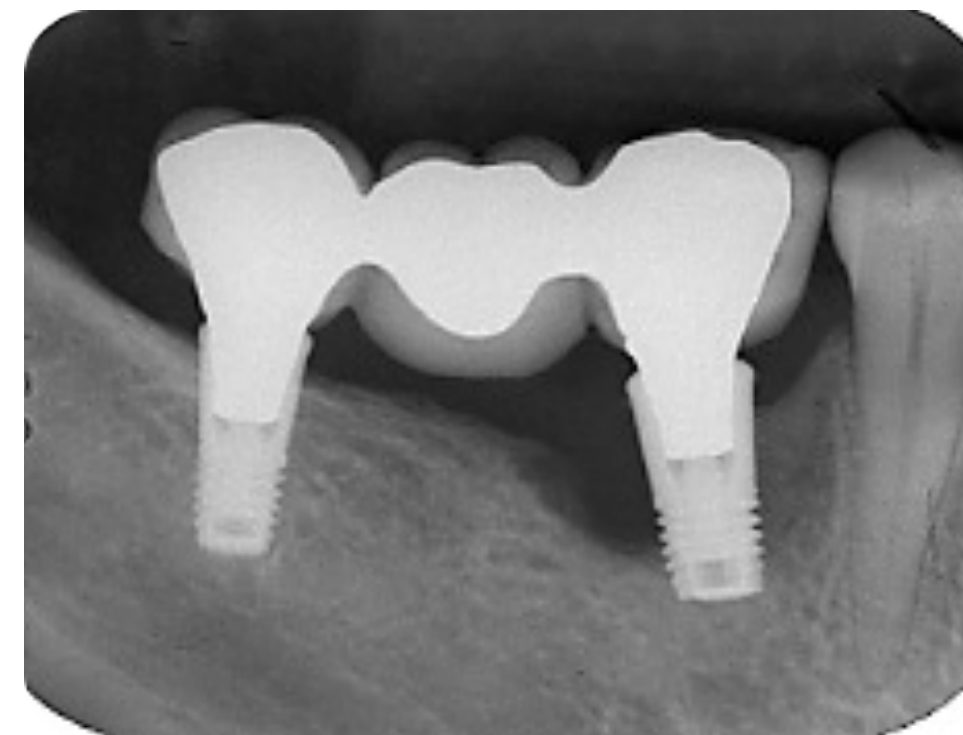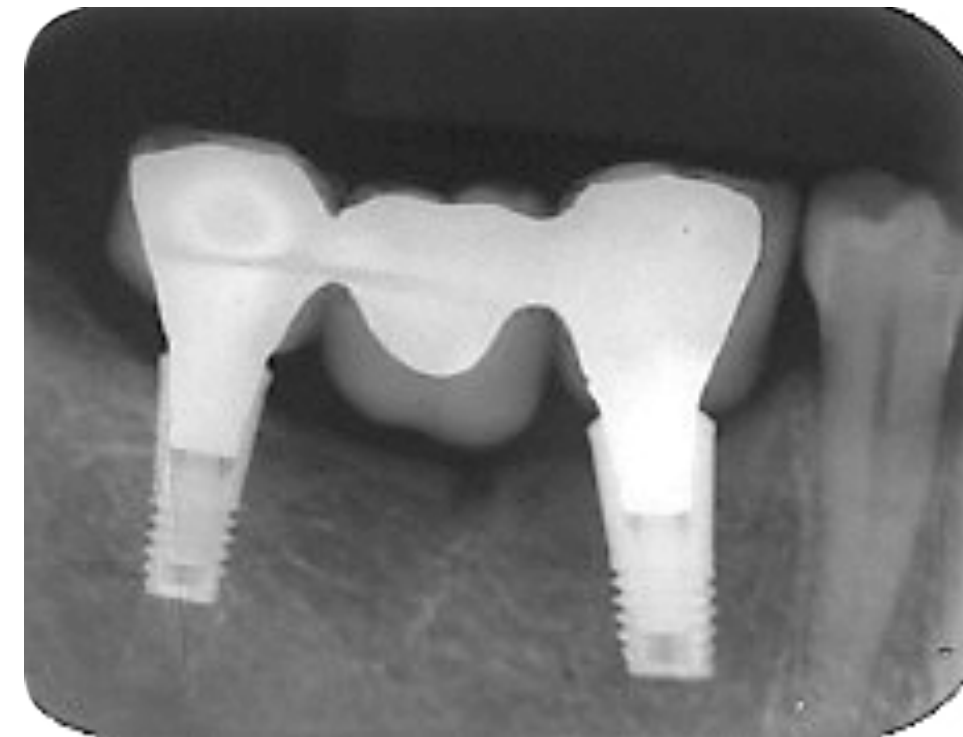


## Une horretatik aurrera, zer egin behar dugu?

### Miaketa erradiografikoa

Beti paralelizagailua erabiliko dugu, protesia jartzeko unean egindako erradiografiarekin alderatu ahal izateko

Hezur-galera marjinala aztertuko dugu



<i>Renvert et al. 2018</i>	<b>Osasun periinplantarioa</b>	<b>Mukositis periinplantarioa</b>	<b>Periinplantitisa</b>
<b>Azterketa bisuala</b>	<ul style="list-style-type: none"> <li>- Hanturarik ez: kolore arrosa, edemarik gabe</li> </ul>	<ul style="list-style-type: none"> <li>- Hantura: eritema, hantura, edema...</li> </ul>	<ul style="list-style-type: none"> <li>- Ehun bigunetan: aldaketa inflamatorioak</li> </ul>
<b>Odoltzea zundatzerakoan</b>	<ul style="list-style-type: none"> <li>- Ez</li> </ul>	<ul style="list-style-type: none"> <li>- Ugari eta/edo zorne-jarioa</li> </ul>	<ul style="list-style-type: none"> <li>- Odoltzea eta/edo zorne-jarioa</li> </ul>
<b>Zundaketa-sakonera</b>	<ul style="list-style-type: none"> <li>- Alda daiteke, ehun bigunaren altueraren arabera</li> <li>- Denboran zehar handitzen bada: patologikoa</li> </ul>	<ul style="list-style-type: none"> <li>- Hasierako balioekin alderatuta handiagoak</li> </ul>	<ul style="list-style-type: none"> <li>- Hasierako balioekin alderatuta gero eta handiagoak</li> <li>- Hasierako baliorik ez badaukagu: <math>\geq 6</math> mm + odoltze ugari</li> </ul>
<b>Hezur-galera (birmoldaketaren ondoren)</b>	<ul style="list-style-type: none"> <li>- Ez</li> <li>- Hezur-maila desberdinekin ager daiteke (periinplantitisa tratatu ostean)</li> </ul>	<ul style="list-style-type: none"> <li>- Ez</li> <li>- Hezur-maila desberdinekin ager daiteke</li> </ul>	<ul style="list-style-type: none"> <li>- Gero eta hezur-galera handiagoa, hasierako mailarekin alderatuta</li> <li>- Hasierako erradiografiarik ez badaukagu: <math>\geq 3</math> mm</li> </ul>



- ▶ Berglundh, T., Armitage, G., Araujo, M. G., Avila-Ortiz, G., Blanco, J., Camargo, P. M., ... & Zitzmann, N. (2018). Peri-implant diseases and conditions: Consensus report of workgroup 4 of the 2017 World Workshop on the Classification of Periodontal and Peri-Implant Diseases and Conditions. *Journal of clinical periodontology*, **45**(Suppl 20), S286–S291. <https://doi.org/10.1111/jcpe.12957>
- ▶ Caton, J. G., Armitage, G., Berglundh, T., Chapple, I. L., Jepsen, S., Kornman, K. S., ... & Tonetti, M. S. (2018). A new classification scheme for periodontal and peri-implant diseases and conditions—Introduction and key changes from the 1999 classification. *Journal of periodontology*, **89**, S1-S8.
- ▶ Heitz-Mayfield, L. J. A. (2008). Peri-implant diseases: diagnosis and risk indicators. *Journal of Clinical Periodontology*, **35**(Suppl 8), S292-S304.
- ▶ Heitz-Mayfield, L. J. A., & Salvi, G. E. (2018). Peri-implant mucositis. *Journal of Clinical Periodontology*, **45**(Suppl 20), S237-S245.
- ▶ Renvert, S., Persson, G. R., Pirih, F. Q., & Camargo, P. M. (2018) Peri-implant health, peri-implant mucositis and peri-implantitis: Case-definitions and diagnostic considerations. *Journal of Clinical Periodontology*, **45**(Suppl 20), S278-S285.