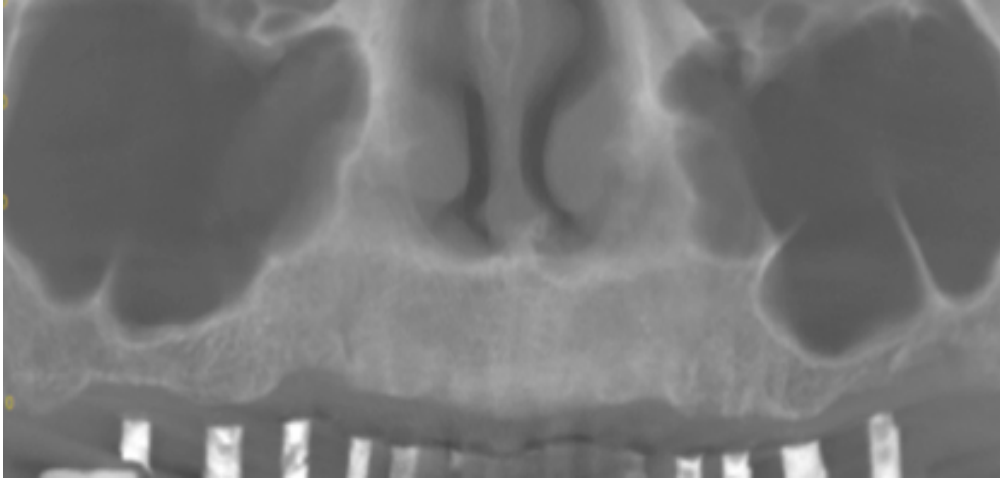


CASO CLÍNICO 5.



En el estudio de un caso de atrofia maxilar para rehabilitar mediante implantes:

- 1- Que pruebas diagnósticas son imprescindibles
- 2- La presencia de que factores de riesgo estudiaría con atención?
- 3- Como procedería ante un engrosamiento de la membrana?