

Enfermería en otorrinolaringología

Tema 8: Faringe y patología de la
faringe

Facultad de Medicina y
Enfermería



Universidad
del País Vasco

Euskal Herriko
Unibertsitatea

NAZIOARTEKO
BIKAINASUN
CAMPUSA
CAMPUS DE
EXCELENCIA
INTERNACIONAL

Índice

1. ANATOMÍA DE LA FARINGE
2. PATOLOGÍA DE LA FARINGE:
FARINGITIS, AMIGDALITIS,
ADENOIDITIS
3. COMPLICACIONES DE LA
FARINGE: ABSCESO
PERIAMIGDALINO
4. TUMORES DE LA FARINGE

1. ANATOMÍA DE LA FARINGE



Universidad
del País Vasco

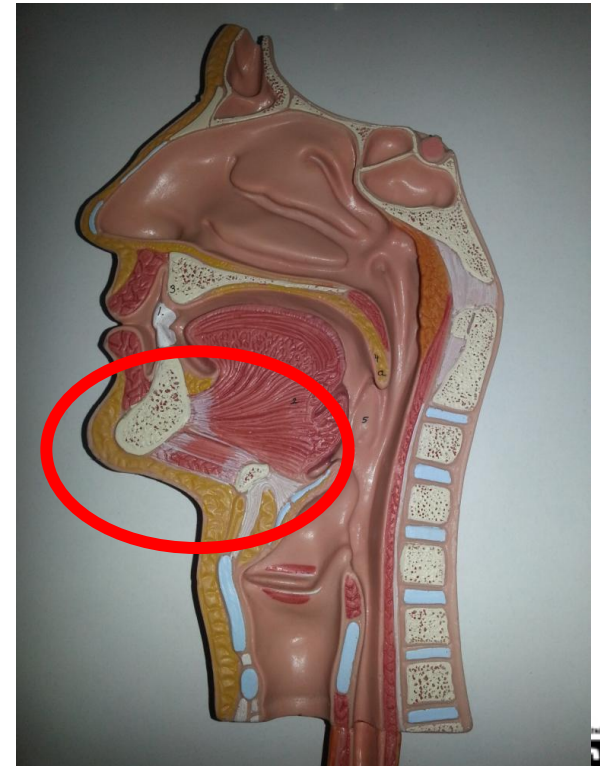
Euskal Herriko
Unibertsitatea

NAZIOARTEKO
BIKAINTASUN
CAMPUSA

CAMPUS DE
EXCELENCIA
INTERNACIONAL

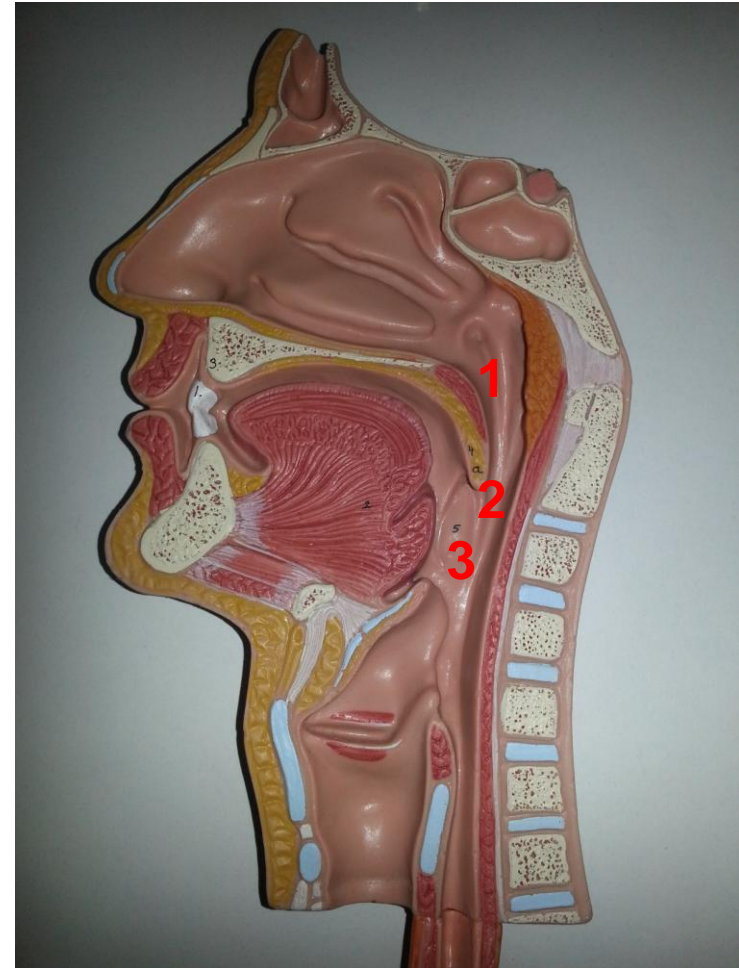
1. Anatomía de la faringe

- Es un conducto músculo – membranoso situado delante de la columna vertebral.
- Amígdalas.
- Uniones:
 - Nariz
 - Boca
 - Laringe
 - Esófago



1. Anatomía de la faringe

- Dividida en tres partes:
 1. Rinofaringe.
 2. Orofaringe.
 3. Laringofaringe.



2. PATOLOGÍA DE LA FARINGE

- 2.1 Faringitis**
- 2.2 Amigdalitis**
- 2.3 Adenoiditis**

eman ta zabal zazu



Universidad
del País Vasco

Euskal Herriko
Unibertsitatea

NAZIOARTEKO
BIKAINTASUN
CAMPUSA

CAMPUS DE
EXCELENCIA
INTERNACIONAL

2. Patología de la faringe

FARINGITIS

AMIGDALITIS

ADENOIDITIS

2. 1 Faringitis

AGUDAS

CRÓNICAS

2. 1. 1 Faringitis agudas

- Etiología: vírica o bacteriana.
- Síntomas:
 - Catarro.
 - Disfagia.
 - Hiperemia mucosa.
 - Adenomegalia.
 - Aftas.

2. 1. 1 Faringitis agudas

- Tratamiento: Sintomático
 - Descanso
 - Líquidos
 - Analgésicos
 - Antiinflamatorios

2. 1. 2 Faringitis crónicas

- Síntomas:
 - Dolor en la faringe
 - Sensación de cuerpo extraño
 - Prurito en la faringe
 - Problemas para deglutir
- Tratamiento: sintomático

2. 2 Amigdalitis

- Inflamación de las amígdalas.

AGUDAS

CRÓNICAS

- Etiología:
 - Vírica
 - Bacteriana



2. 2. 1 Amigdalitis agudas

ERITEMATOSAS

PSEUDOMEMBRANOSAS

ULCEROSAS

- **Amigdalitis eritematosas**
 - Origen vírico
 - Gran eritema
 - Comienzo rápido
 - Fase pultacea
 - Complicaciones

 - Tratamiento:
 - Antibióticos.
 - Intervención quirúrgica.

2. 2. 2 Amigdalitis crónicas

- Características:
 - Hipertrofia de las amígdalas y cripta caseosa
 - Sensación de cuerpo extraño
- Tratamiento:
 - Amigdalectomía total
 - Radioterapia

2.3 Adenoiditis

AGUDAS

- Infección de la adenoides

CRÓNICAS

- Hiperplasia de la adenoides

- **Diagnóstico:** rinoscopia posterior.
- **Tratamiento:** adenoidectomía.

3. COMPLICACIONES DE LA FARINGE

3.1 Absceso periamigdalino



Universidad
del País Vasco

Euskal Herriko
Unibertsitatea

NAZIOARTEKO
BIKAINASUN
CAMPUSA
CAMPUS DE
EXCELENCIA
INTERNACIONAL

3. 1 Absceso periamigdalino:

- Patología que se manifiesta cuando el tejido que envuelve a la amígdala se llena de pus.
- Etiología:
 - Vírica.
 - Bacteriana.
- Síntomas:
 1. Disfagia y odinofagia.
 2. Edema.
 3. Dolor.
 4. Sialorrea.
 5. Fiebre alta.
 6. Mal aliento.



3. 1 Absceso periamigdalino:

- Diagnóstico:
 - Leucocitosis elevada.
 - Paladar asimétrico:
 - fase flemosa.
 - fase abscesificada.
- Tratamiento:
 - Antibióticos
 - Analgésicos.
 - Antiinflamatorios.
 - Antipiréticos.
 - Drenaje.
 - Amigdalectomía.

4. TUMORES DE LA FARINGE

- 4.1 TUMORES DE LA FARINGE
- 4.2 TUMORES DE LA CAVIDAD BUCAL



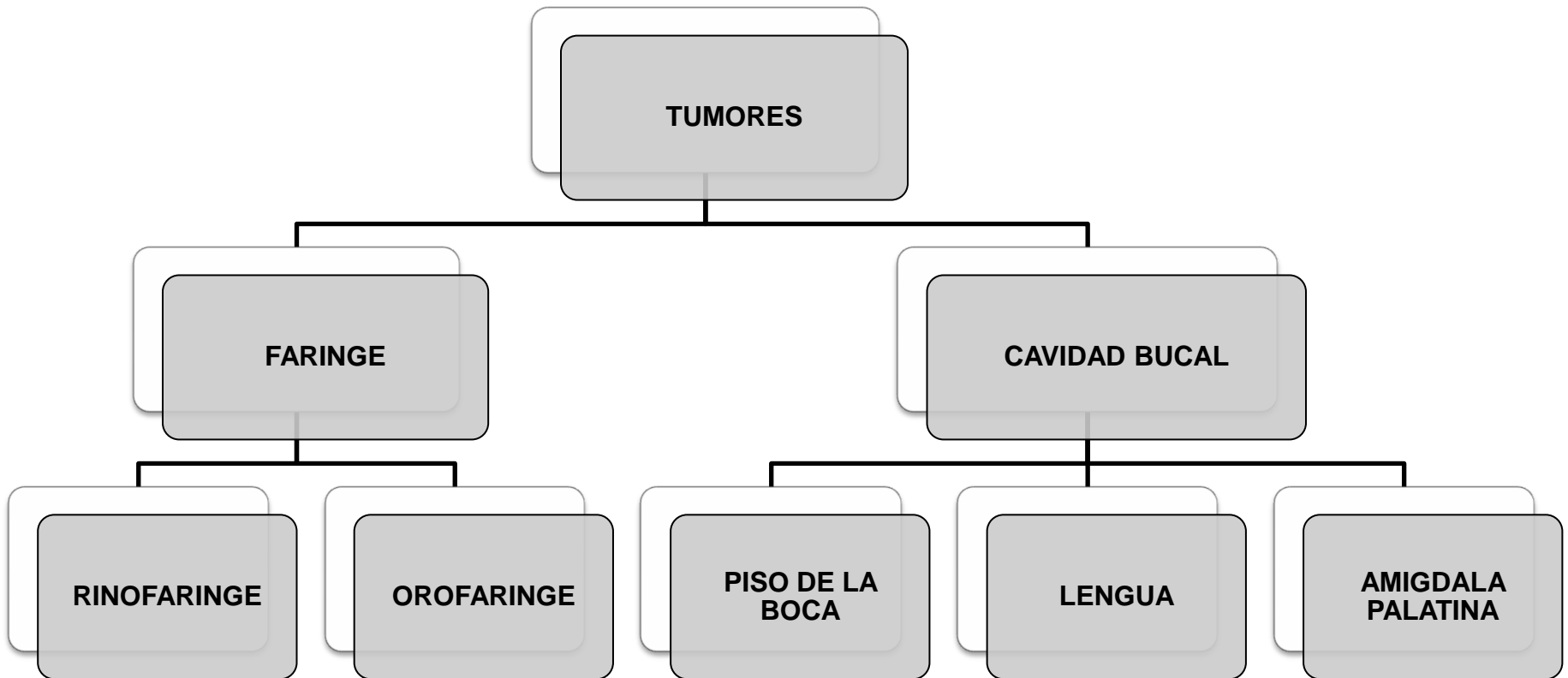
Universidad
del País Vasco

Euskal Herriko
Unibertsitatea

NAZIOARTEKO
BIKAINTASUN
CAMPUSA

CAMPUS DE
EXCELENCIA
INTERNACIONAL

4. Tumores



4.1 Tumores de la faringe

**TUMORES DE
LA
RINOFARINGE**

**TUMORES DE
LA
OROFARINGE**

**TUMORES DE
LA
HIPOFARINGE**

4.2 Tumores de la cavidad bucal

**TUMORES
DEL PISO DE
LA BOCA**

**TUMORES
DE LA
LENGUA**

**TUMORES
DE LA
AMÍGDALA**



Universidad
del País Vasco

Euskal Herriko
Unibertsitatea

NAZIOARTEKO
BIKAINTASUN
CAMPUSA

CAMPUS DE
EXCELENCIA
INTERNACIONAL