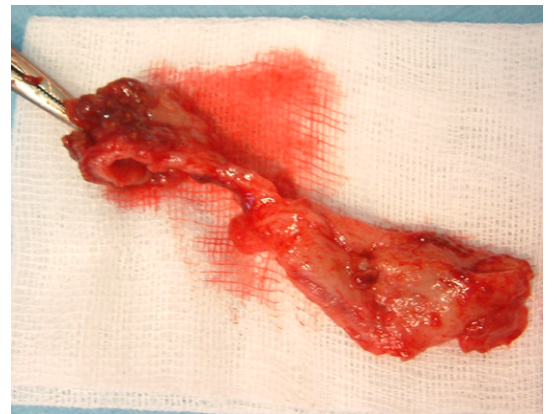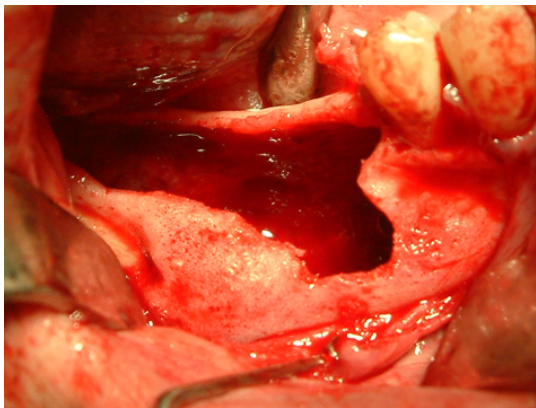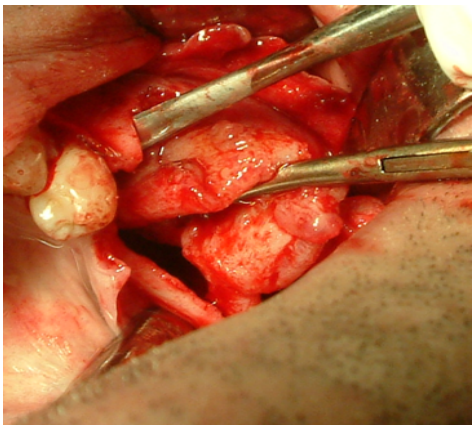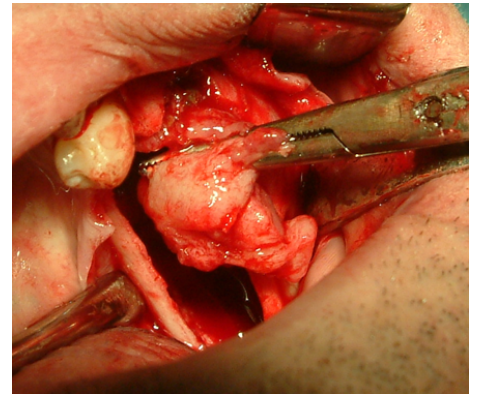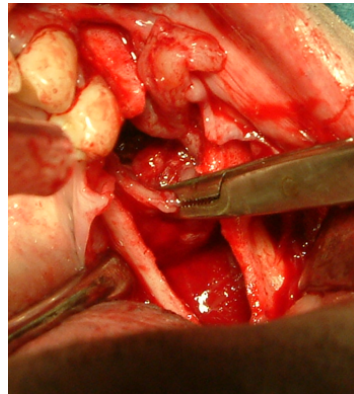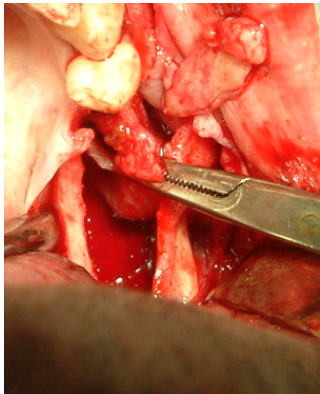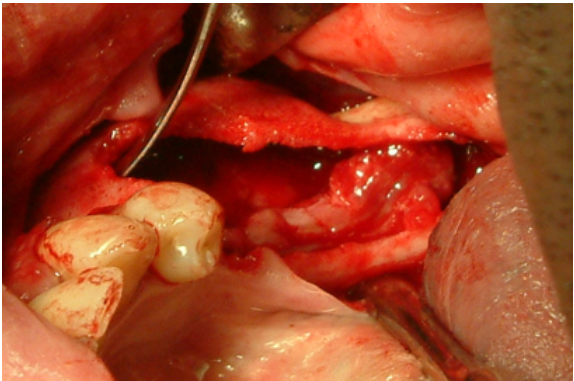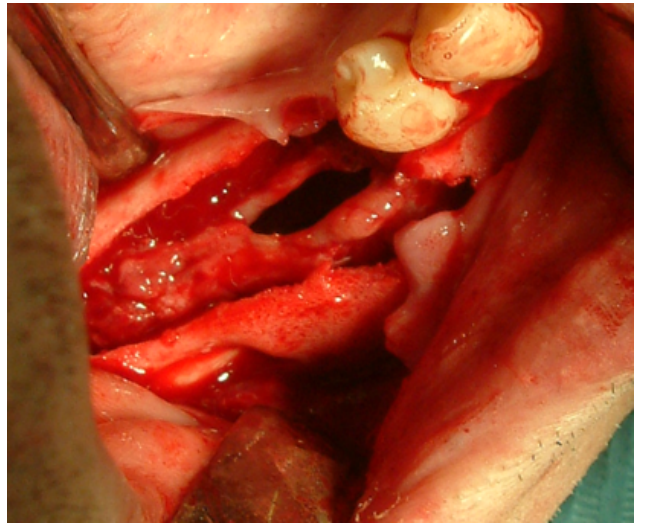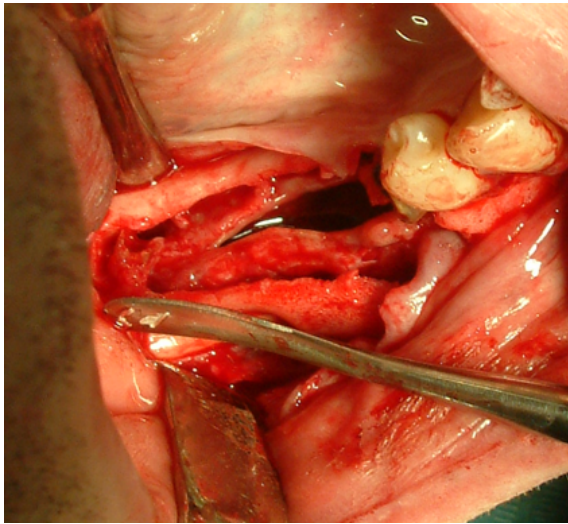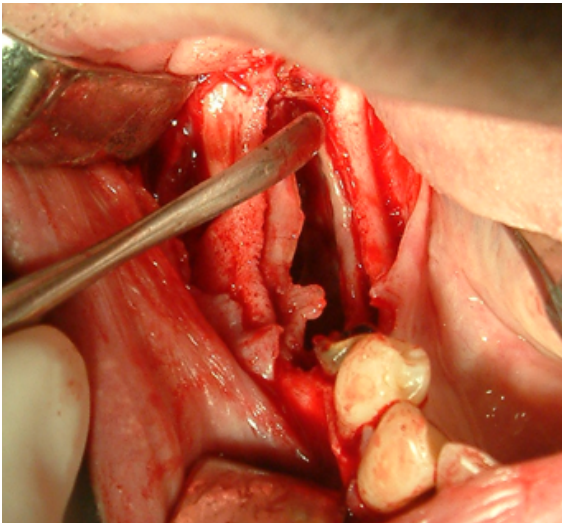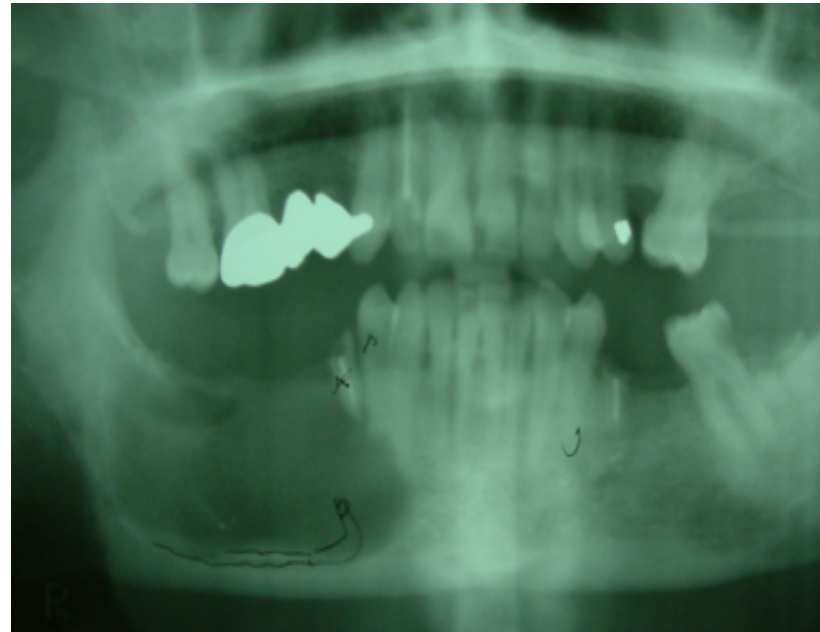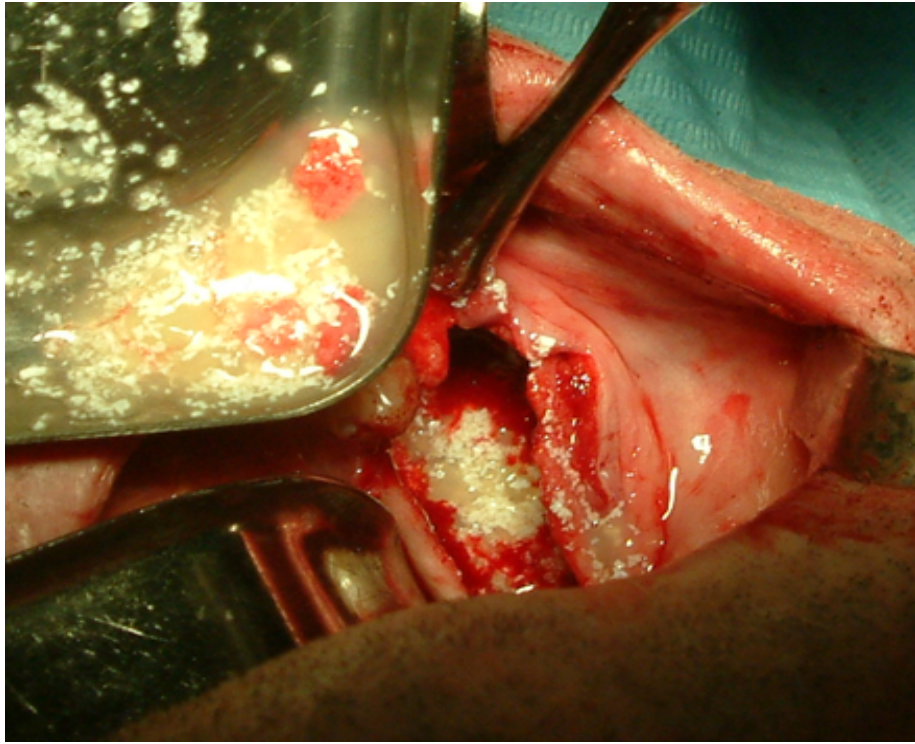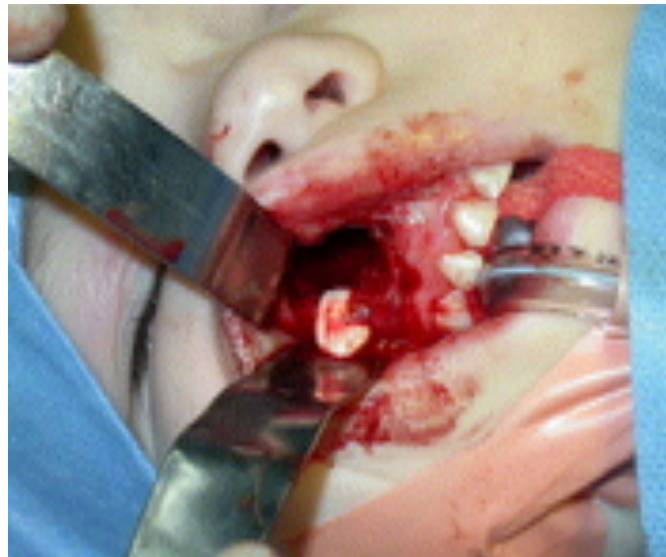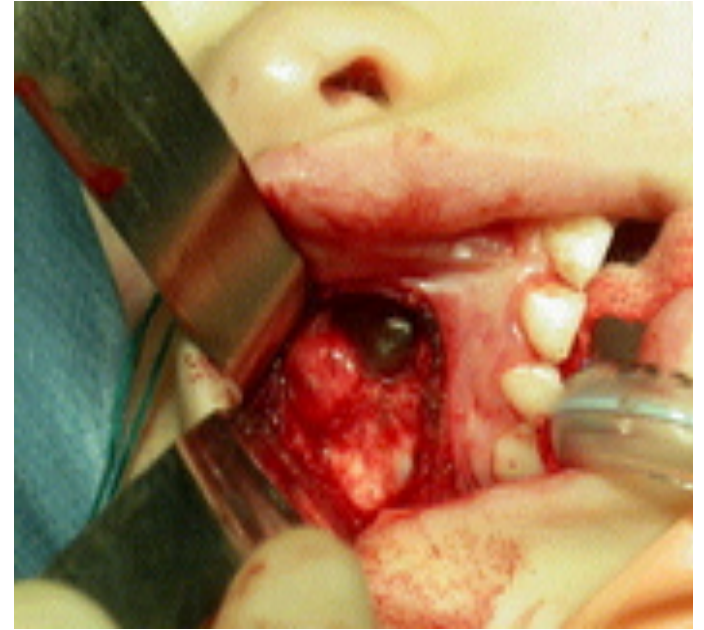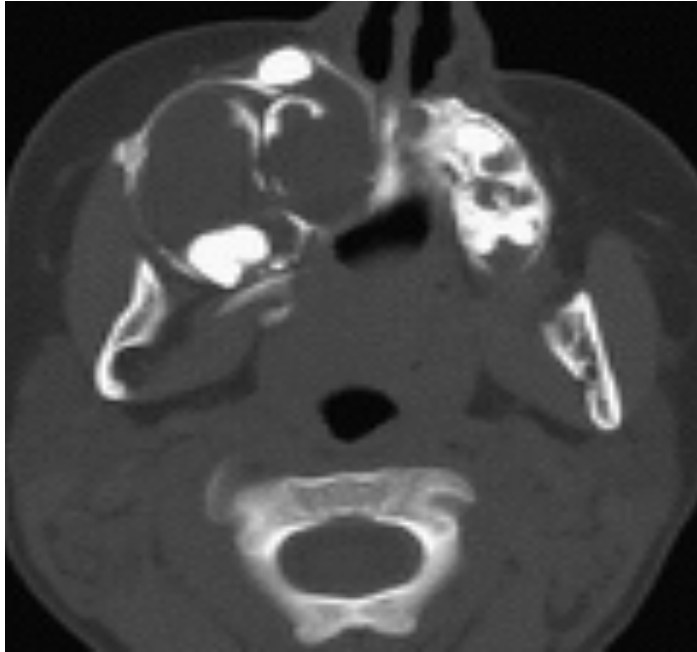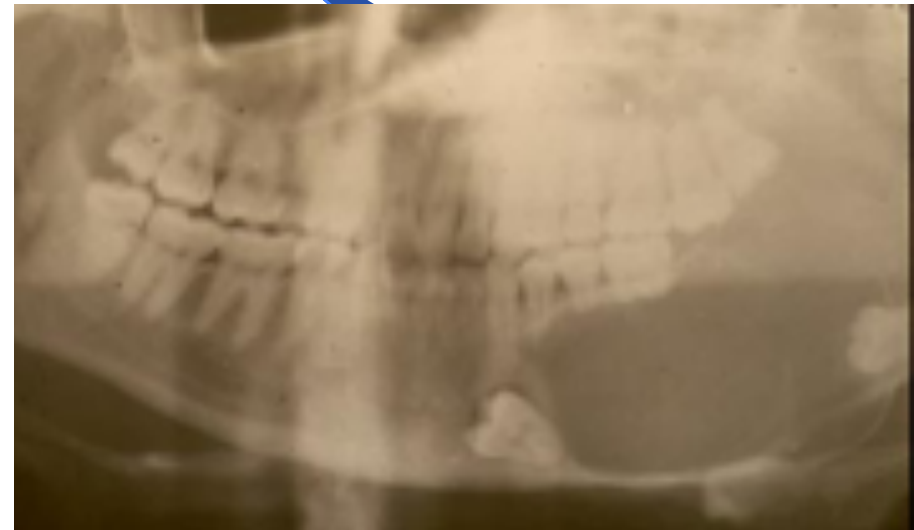


Quistes de Los maxilares

Tratamiento

- **SOBRE EL QUISTE**
 - **Marsupialización**
 - Debe reservarse a grandes quistes en pacientes con grave compromiso médico.
 - La descompresión del quiste, disminuye su volumen, provoca aposición ósea y puede hacer accesible la extirpación limitando los riesgos de fracturas óseas o daño neurológico.
 - Se han descrito éxitos en el tratamiento de los queratoquistes con esta técnica.
 - La técnica implica una constante comunicación de la cavidad quística con la cavidad oral, durante largo tiempo con curas o irrigaciones de la cavidad que hacen penoso el tratamiento



Quistes de Los maxilares

Tratamiento

SOBRE EL DIENTE CAUSAL

- Tratamiento de conductos:

Se han publicado casos de resolución de quistes radiculares con tratamiento de conductos con irrigaciones de metronidazol y relleno de conductos con MTA.

- Extracción:

La extracción de los dientes causales con los quistes inflamatorios y dentígeros reduce la posibilidad de recidiva.

- Tracción ortodóncica:

En quistes dentígeros que presentan el diente cerca del lugar de erupción, es una opción que tras extirpar la cápsula quística, se realice tracción ortodóncica sobre el diente y reposición en su lugar de erupción reteni

Quistes de los maxilares

Tratamiento

SOBRE EL DIENTE CAUSAL

- Apicectomía:

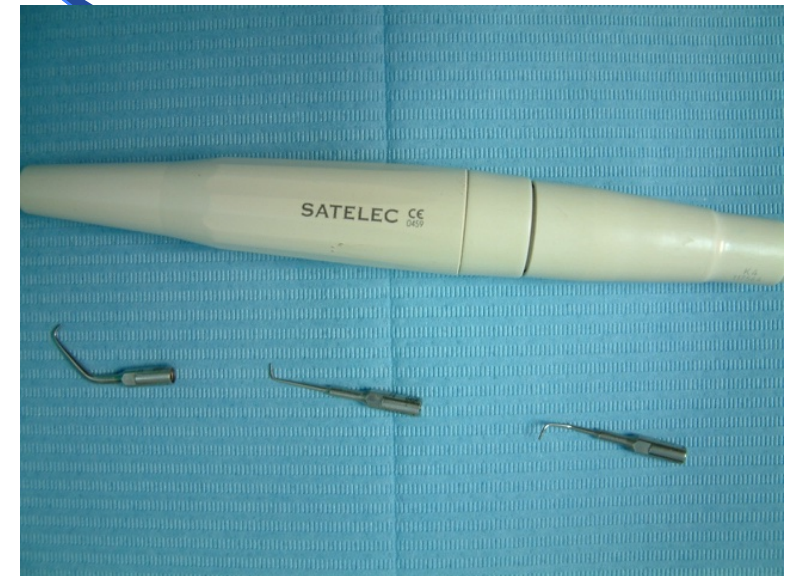El tratamiento o retratamiento de conductos debe ser previo a la quistectomía.

El retratamiento de conductos limita los fracasos y amplía el porcentaje de éxito de la cirugía periapical.

La apicectomía y el curetaje radicular se realiza perpendicular al eje axial del diente.

La preparación de la cavidad para el sellado a retro se debe realizar con ultrasonido, evitando el instrumental rotatorio por provocarse menos fisuras radiculares, menor rugosidad radicular y menor acúmulo de bacterias.

La obturación a retro con MTA (agregado material trióxido) permite la aposición ósea encima de la obturación y mejora la respuesta ósea reparativa.



Puntas especiales para ultrasonico para realizar la cavidad “a retro” en apicectomías

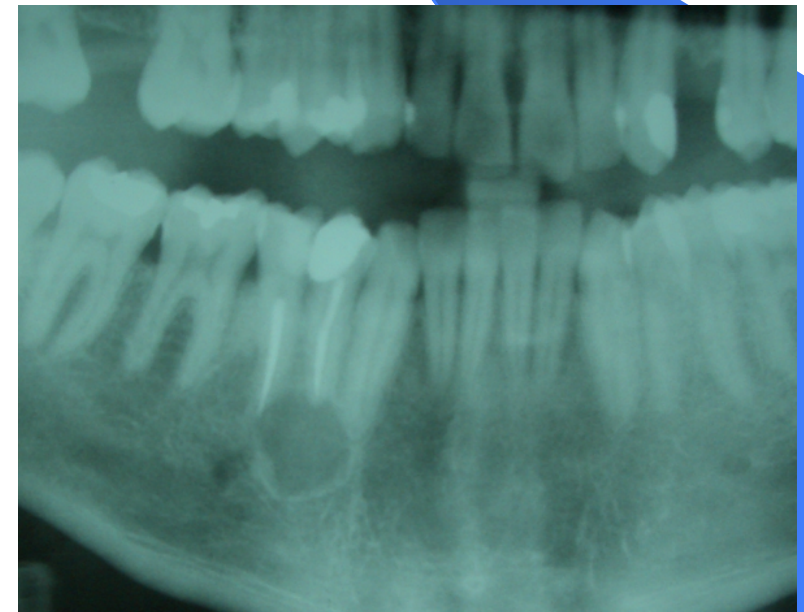
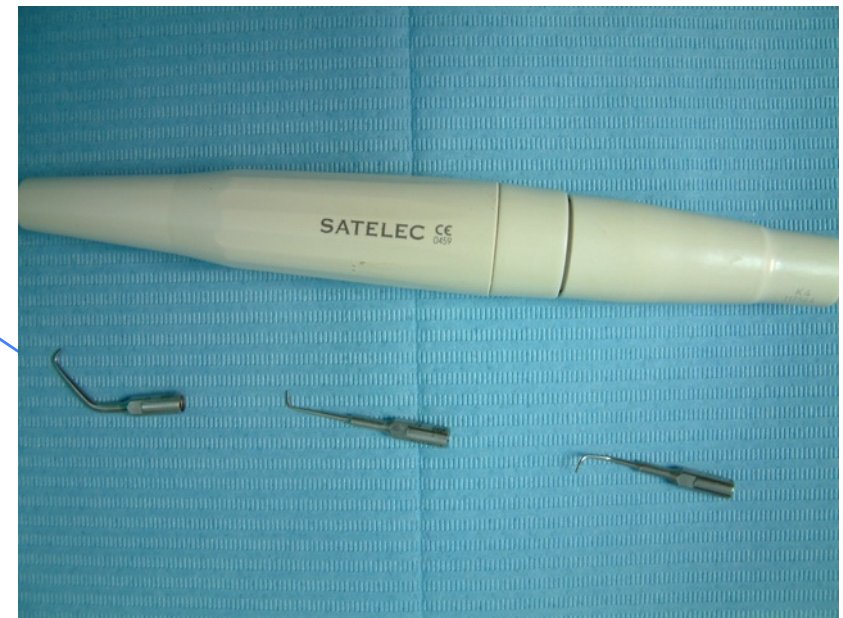Quistes de los maxilares Tratamiento

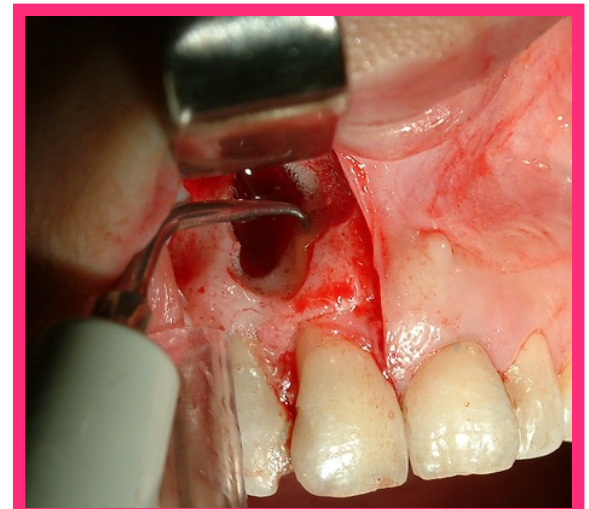
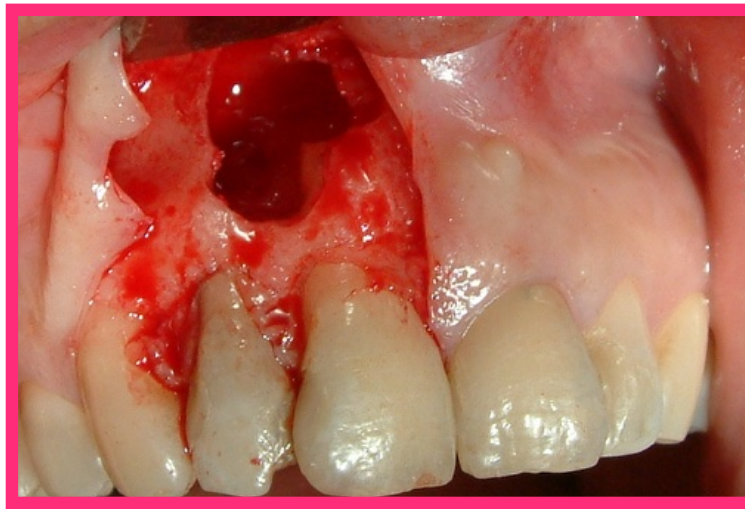
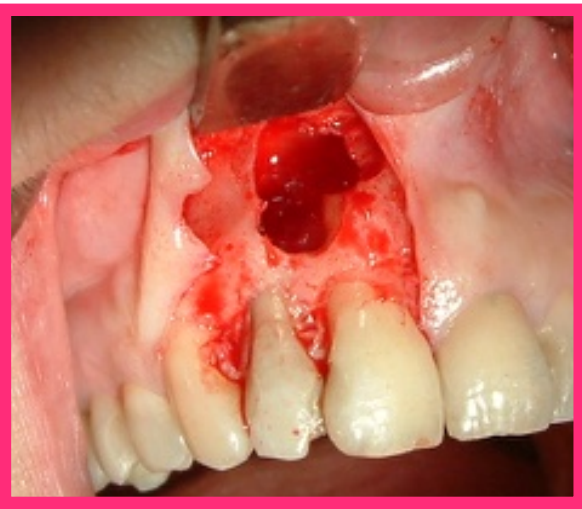SOBRE EL DIENTE CAUSAL

- Apicectomía:

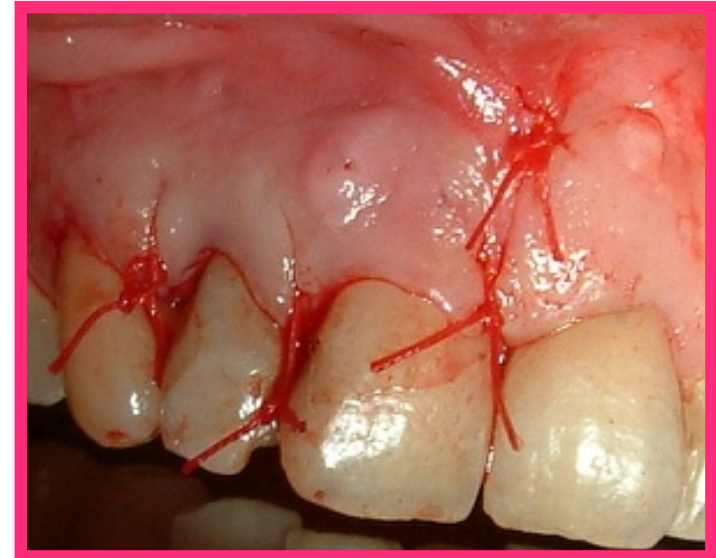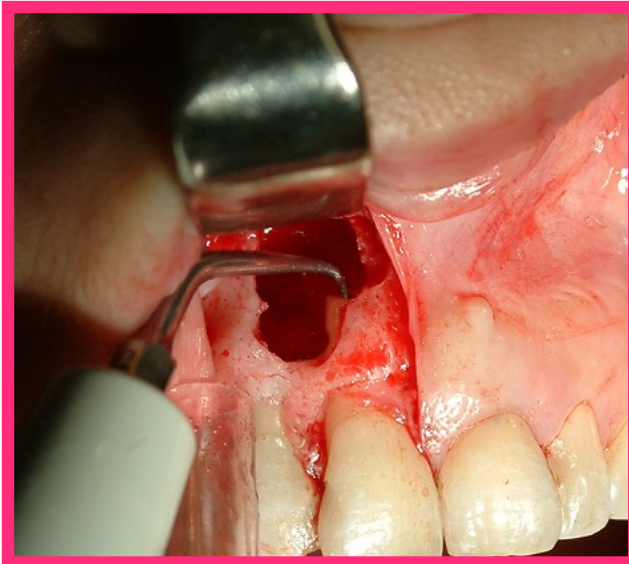
En cualquier caso, en los casos de periodontitis aguda o crónica en los que el tratamiento de conductos no ha resuelto la patología, las indicaciones de cirugía periapical son muy restringidas y concretas:

- Fracaso reiterado del tratamiento de conductos
- Imposibilidad de retratamiento por otras vías
- Perforaciones radiculares
- Sobreobturación apical
- Fracturas de tercio apical





Secuencia de cirugía periapical por quiste radicular con colgajo triangular, quistectomía radical, apicectomía a 90º sobre el eje axial y preparación de cavidad radicular con instrumental ultrasónico con puntas



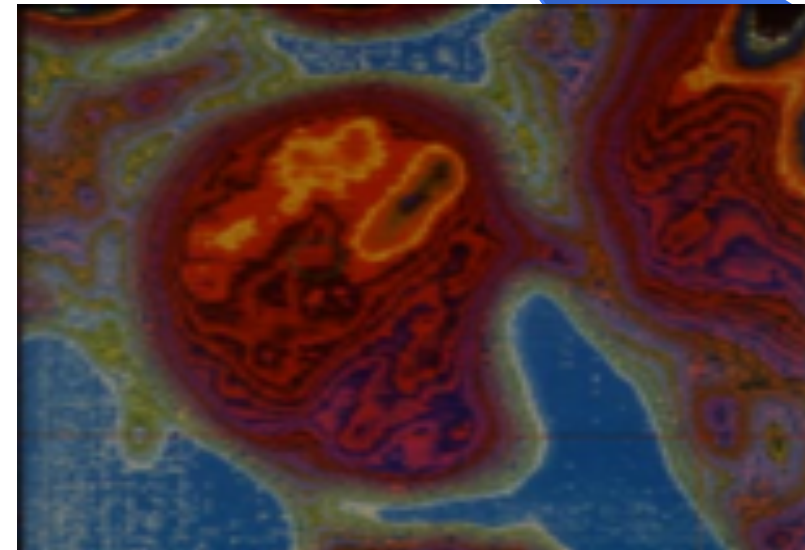
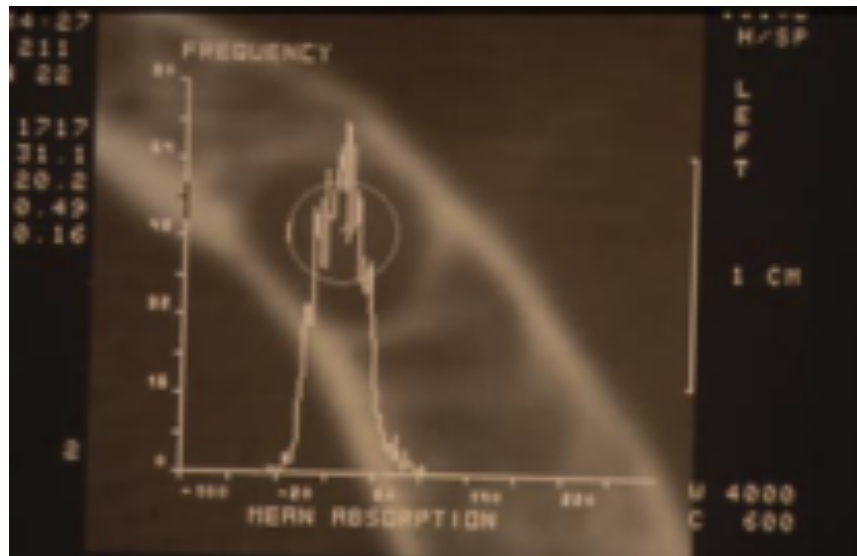
Quistes de los maxilares

Tratamiento

- **Sobre la cavidad residual**

- **Osteopromotion in odontogenic cysts after the use of membranes.**

- Landa S, García A, De Vicente J, Lopez Arranz JS, Santamaría J. J Dental Research 1997;76(5):1129.**

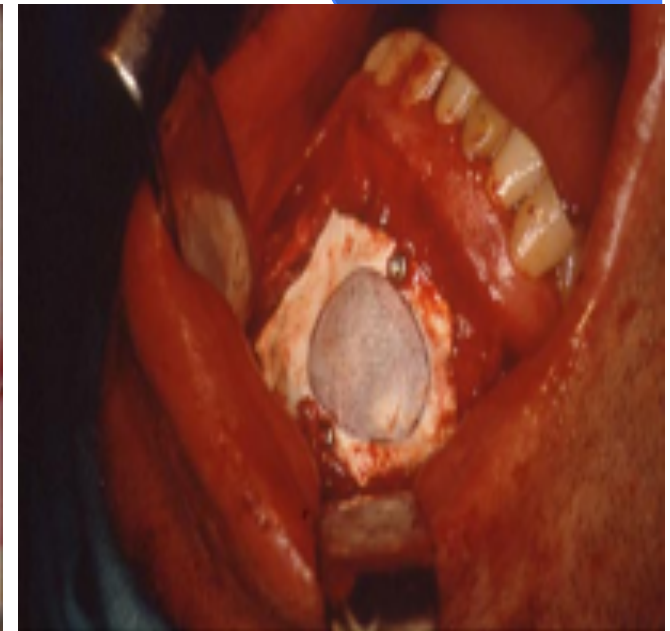
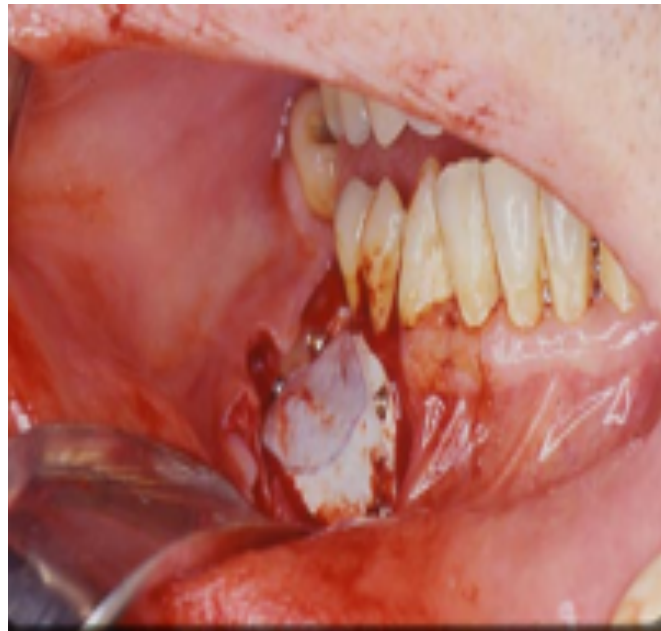
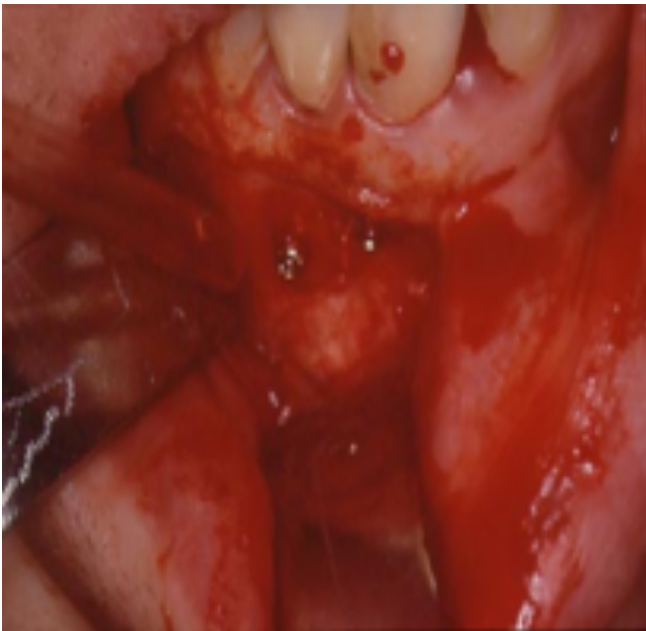
Quiestes de Los maxilares

Tratamiento

Sobre la cavidad residual

- Bone regeneration after cyst removal with and without guided tissue regeneration. Santamaría J, García A, Landa S, De Vicente J, Lopez Arranz JS. Int J of Oral Maxillofac Surg 1998;27:118-120.



Quistes de Los maxilares

Tratamiento

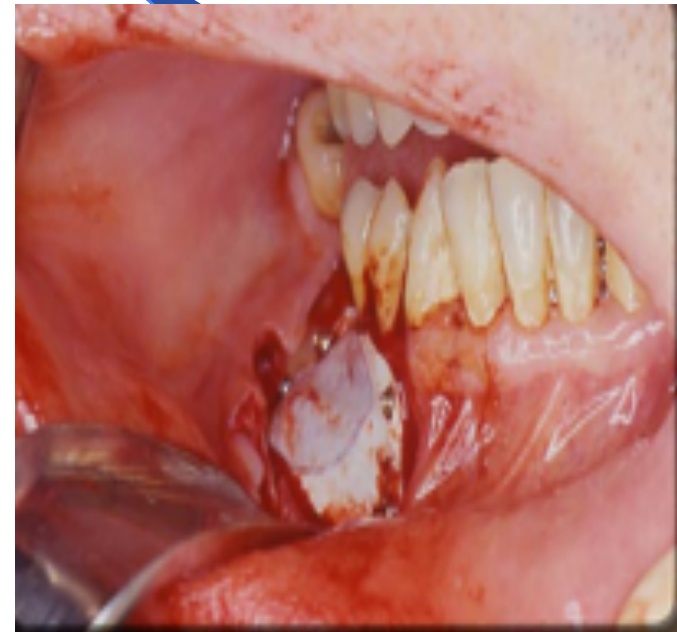SOBRE LA CAVIDAD RESIDUAL

- No existe evidencia científica suficiente sobre la eficacia de los rellenos con biomateriales de las cavidades residuales, tras remoción de los quistes inflamatorios frente a la reosificación fisiológica.

- Se ha recomendado hueso autólogo, homólogo, sustitutivos óseos, plasma rico en plaquetas, proteína morfogénica ósea.

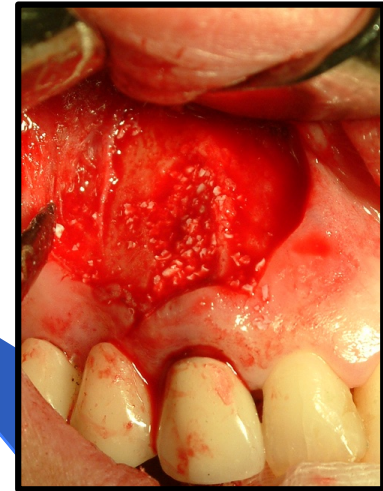
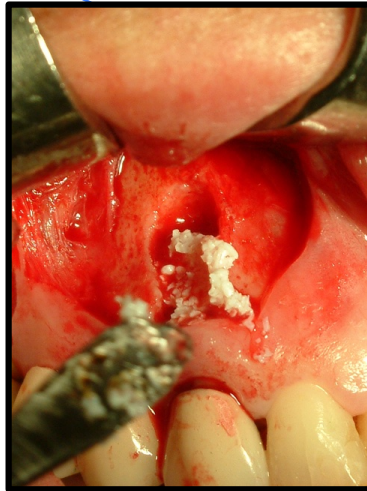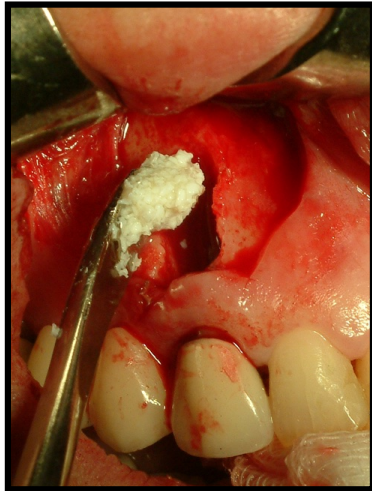- Se están realizando estudios con células mesenquimales autólogas.

- Los autores no hallaron, tras seis meses de haber extirpado una serie de 30 quistes radiculares, ni más volumen óseo, ni mayor densidad ósea cuando compararon con controles fisiológicos, los procedimientos de regeneración ósea guiada.

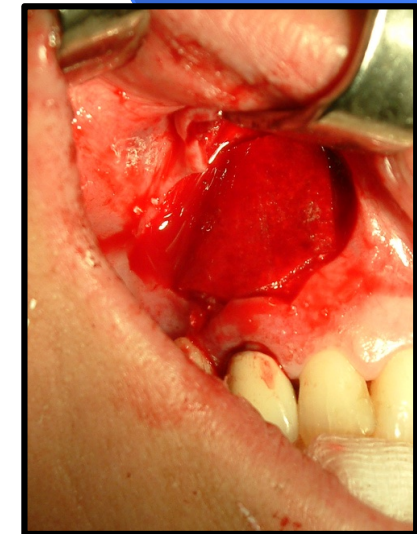
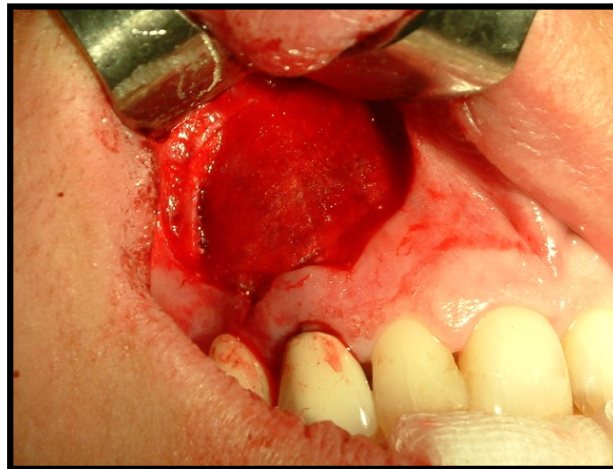
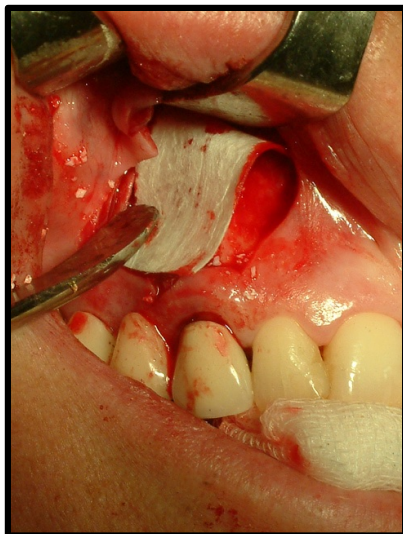

Quistes de los maxilares

Tratamiento



Relleno de cavidad quística con BioOss, cohesionado con plasma rico en plaquetas



Quistes de los maxilares

72