

Módulo III

Exodoncia dentaria de dientes erupcionados en el maxilar inferior

- 3.1** Sistemas y técnicas de anestesia
- 3.2** Instrumental y materiales. Posición del sillón dental y del dentista. Posición de la mano activa y de la mano contraria
- 3.3** Tiempos de la exodoncia con fórceps y con elevadores
- 3.4** Extracción de restos radiculares. Extracciones seriadas
- 3.5** Vídeos de extracciones

Sistemas y técnicas de anestesia

- ✓ Anestesia tópica
- ✓ Anestesia infiltrativa o por punción
 - A. Anestesia periférica o terminal
 - Técnica submucosa
 - Técnica periapical
 - Técnica subperióstica
 - Técnica intraligamentosa
 - Técnica intrapulpar
 - Técnica intraósea
 - B. Anestesia troncular o regional
- ✓ Sedación
- ✓ Anestesia general

Anestesia tópica

- A pesar de que los estudios indican resultados contradictorios, son de uso rutinario en odontología.
- Parece disminuir el dolor provocado por la penetración de la aguja aunque no disminuye el dolor por la infiltración de la anestesia.
- El mas utilizado es el gel de benzocaína al 20%

Anestesia infiltrativa o por punción

A. Anestesia periférica o terminal

- Técnica submucosa
- Técnica periapical
- Técnica subperióstica
- Técnica intraligamentosa
- Técnica intrapulpar
- Técnica intraósea

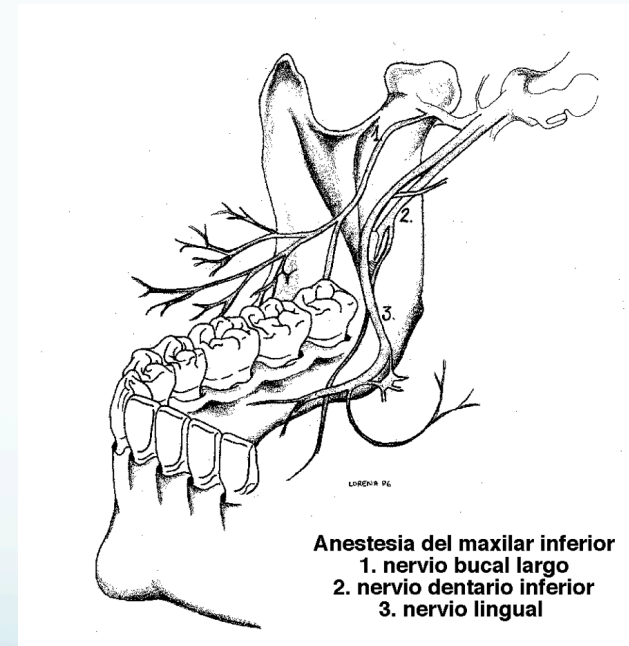
• La mandíbula carece de la esponjosidad del hueso maxilar, motivo por el cual la anestesia no difunde o lo hace peor peor por las corticales externas. Por este motivo, las **técnicas tronculares** son las **mas utilizadas** en las **exodoncias mandibulares**.

• Son las **mismas** que las desarrolladas en el apartado *“2.1 Sistemas y técnicas de anestesia del maxilar superior”*

Anestesia infiltrativa o por punción

B. Anestesia troncular o regional

- Del nervio dentario inferior
- Del nervio lingual
- Del nervio bucal largo
- Del nervio mentoniano



Anestesia infiltrativa o por punción

Nervio dentario inferior: Inerva a todos los dientes de la hemimandíbula, ligamentos y hueso.

Nervio lingual: Inerva los tejidos blandos linguales desde molares hasta la zona incisiva junto al suelo de boca y dos tercios de la lengua.

Nervio bucal largo: Inerva la mucosa gingival y vestibular de los molares.

Nervio mentoniano: El nervio dentario inferior a la altura del agujero mentoniano se divide en un tronco terminal, el nervio mentoniano, que emerge por dicho agujero mentoniano y una rama incisal intraosea que inerva a los incisivos inferiores. El nervio mentoniano inerva los tejidos blandos vestibulares de premolares y caninos.

Anestesia del nervio dentario inferior

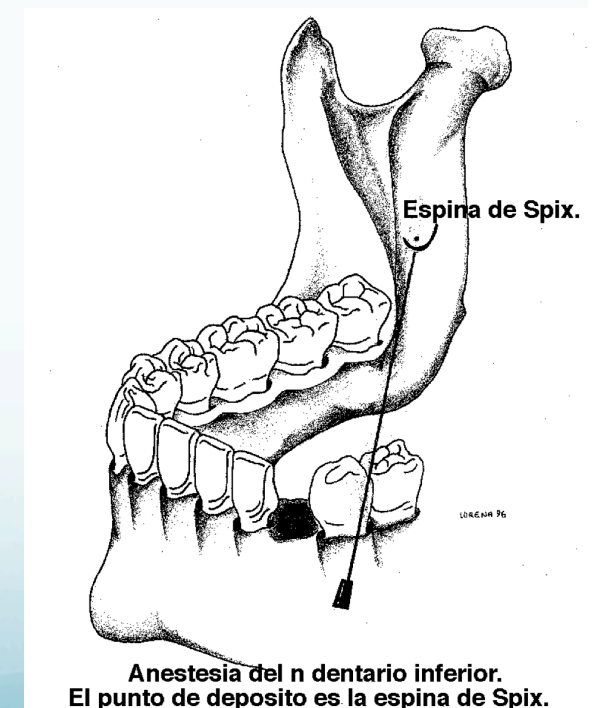
Las técnicas mas utilizadas son:

- Técnica directa
- Técnica indirecta o 1-2-3
- Técnica de Gow-Gates
- Técnica de Akinosi

Anestesia del nervio dentario inferior

Técnica directa

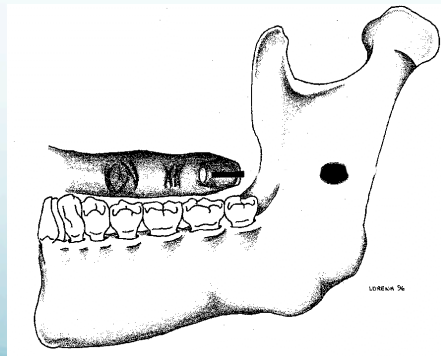
- Es la técnica más recomendada
- Se realiza en posición de máxima apertura y siguiendo tres referencias
 - A media altura del dedo índice colocado sobre las caras oclusales. Si es edéntulo por una línea que pase por el borde superior del dedo.
 - Por delante del ligamento pterigomandibular
 - Desde los premolares contralaterales
- Tras contactar con hueso aproximadamente a 2 mm de profundidad se retira 1 mm la aguja y tras comprobar con aspiración que no estamos en luz vascular se deposita 1,3cc de anestesia.
- Retirando la aguja y aproximadamente a 0.5mm de la mucosa se deposita 0.5cc para la anestesia del nervio lingual



Anestesia del nervio dentario inferior

Técnica indirecta o 1-2-3

- Se coloca un dedo sobre el plano oclusal y a media altura del mismo y siguiendo su dirección se penetra con la aguja (1) . Tras contactar con la cresta temporal se realiza un movimiento lateral hacia adentro (2) permite librarlo y con una nueva angulación hacia el exterior (3) se localiza la espina de Spix, donde se libera la solución anestésica.
- Es una técnica más traumática con los tejidos blandos por los cambios de angulación que puede ocasionar desgarros los tejidos blandos y asociada a un mayor riesgo de fractura de la aguja.

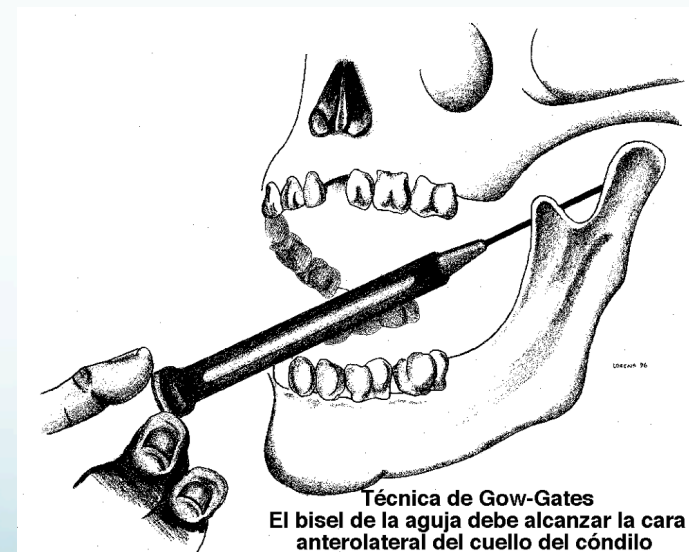
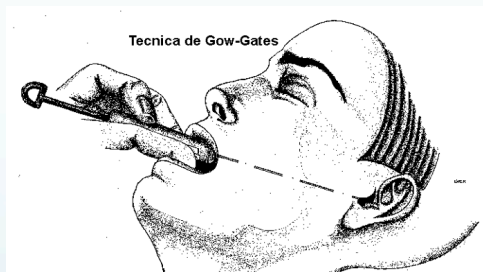
Con la aguja se sigue la dirección del dedo

Anestesia del nervio dentario inferior

Técnica de Gow-Gates

- Bloquea las ramas del nervio mandibular con una sola punción de la aguja
- Se realiza a nivel de la cara posterior del cóndilo mandibular
- Presenta mas riesgos y complicaciones que otras técnicas tronculares como parálisis facial, trismus....



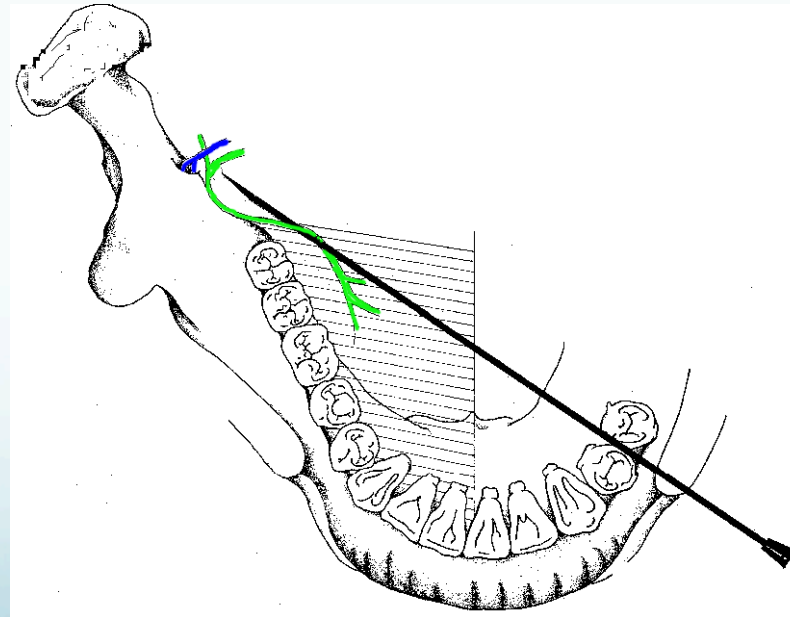
Anestesia del nervio dentario inferior

Técnica de Akinosi

- Bloquea las ramas del nervio mandibular con una sola punción de la aguja.
- Se realiza con la boca cerrada introduciendo la aguja en la zona mucogingival de los segundos o terceros molares superiores y paralela al plano oclusal de los molares hasta liberar la anestesia en la zona mesial del espacio pterigomandibular

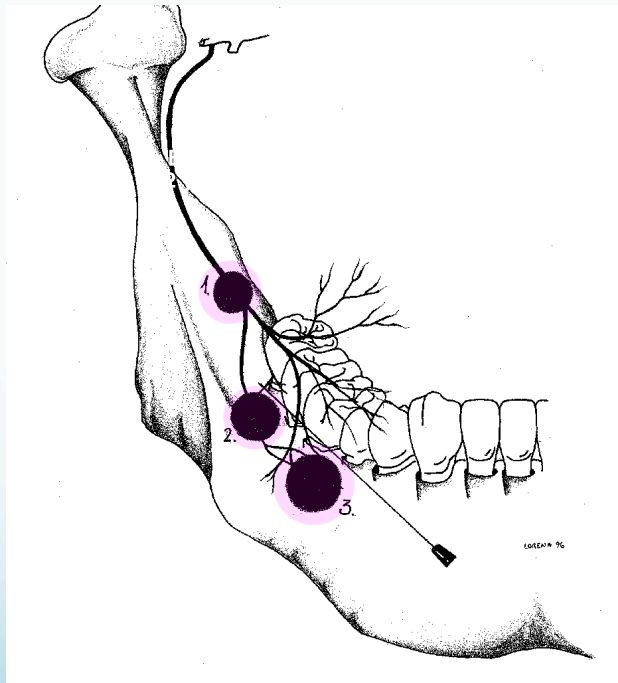
Anestesia del nervio lingual

- Se ubica a unos 4-5 mm del orificio de entrada del nervio dentario inferior en la rama ascendente, por lo que en la misma trayectoria de anestesia troncular **directa** o **1-2-3** del nervio dentario inferior se puede bloquear fácilmente.
- Una vez liberada la anestesia para el bloqueo del **dentario inferior** se retrae la aguja 5-6 mm y se liberan 0,5cc de anestesia para el **nervio lingual** (colores representados en el dibujo inferior).



Anestesia del nervio bucal largo

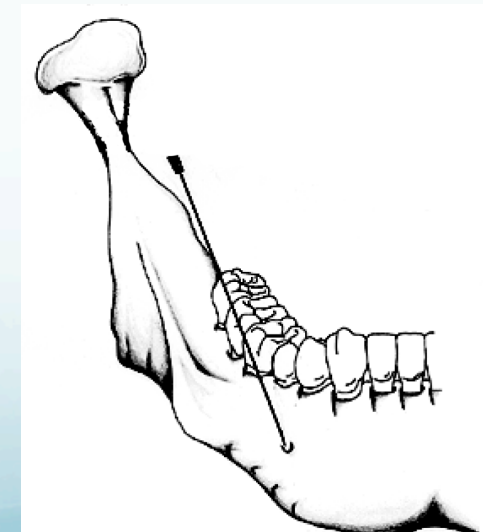
- Su bloqueo se realiza a nivel del **borde anterior de la rama ascendente de la mandíbula en el triángulo retromolar** o bien en el **fondo de vestíbulo** de la zona donde se va a realizar la exodoncia.
- Con 0.5 cc es suficiente para lograr su bloqueo



La anestesia en el fondo del vestíbulo (2y3) aporta una vasoconstricción que no aporta la anestesia en la zona retromolar (1).

Anestesia del nervio mentoniano

- Tras la división del nervio dentario inferior, el nervio mentoniano sale al exterior de la mandíbula generalmente, entre los premolares inferiores, describiendo un bucle con una trayectoria de abajo hacia arriba y de delante hacia atrás.
- Para su bloqueo el operador se colocará detrás del paciente.
- Se puede complementar este bloqueo con anestesia infiltrativa de los nervios incisivos ya que es frecuente que la anestesia no llegue hasta la bifurcación.
- La inervación cruzada de los nervios incisivos exige realizar un bloque bilateral para trabajar en la zona anteroinferior.



Las técnicas anestésicas mediante sedación y anestesia general son las mismas que las descritas en el apartado *“2.1 Sistemas y técnicas de anestesia del maxilar superior”*